УДК 611(075.8)

АРТЕРИАЛЬНЫЙ СКЕЛЕТ КВАЗИСЕГМЕНТАРНОГО ТЕЛА ЧЕЛОВЕКА

Петренко В.М.

Санкт-Петербург, e-mail: deptanatomy@hotmail.com

Аорта и ее ветви имеют вид дерева в толще тела человека. Артериальное дерево формируется в процессе и в связи с эмбриональным органогенезом, когда становится основой сегментарного морфогенеза тела. Аорта связана со всеми органами, включая сомиты, биомеханически (периадвентиция стенок), гидравлически (кровоток) и биохимически (кровь). Ветви аорты направляются во все области тела и подходят ко всем органам, внедряясь в толщу их вещества / стенок, обеспечивая их питание. Артерии устойчивы к давлению окружения, обладая среди всех сосудов наиболее толстыми и плотными стенками и наиболее высоким кровяным давлением. Поэтому артерии доминируют во взаимодействиях с другими сосудами, детерминируя морфогенез региональных и сегментарных сосудисто-нервных пучков тела, вокруг которых органы группируются в дефинитивные корпоральные сегменты человека. Таким образом, возникает артериальный скелет квазисегментарного тела человека.

Ключевые слова: человек, тело, сегмент, артерия

ARTERIAL SKELETON OF HUMAN QUASI-SEGMENTARY BODY

Petrenko V.M.

St.-Petersburg, e-mail: deptanatomy@hotmail.com

Aorta and its branches look like the tree into thickness of human body. Arterial tree is formed during and in connection with embryonic organogenesis, when it become the base of segmentary morphogenesis of the body. Aorta is connected with all organs, including somites, biomechanically (periadventitia of the walls), hydraulically (blood flow) and biochemically (blood). Branches of aorta move in all regions of the body and come to all organs, deepening into thickness of their substance / walls, providing of their feeding. Arteries are steadied to pressure of surroundings, having thick and solid walls and high blood pressure, the most among all vessels. Therefore arteries dominate in interactions with another vessels, determinating morphogenesis of regional and segmentary vascular-nerve bundles of the body, about which organs are grouped into definitive human corporal segments. Thus it is originated arterial skeleton of quasy-segmentary human body.

Keywords: man, body, segment, artery

Устройство организма человека обычно представляется в виде иерархической вертикали: клетки (→ ткани) → органы (→ системы органов) → индивид, хотя и с разными вариациями [6]. Гораздо реже обсуждается взаимосвязь органов разных систем в индивидуальной организации по горизонтали, в топографо-анатомическом аспекте, например – сегментарном [8]. Такой подход в современной медицине используется при топологической диагностике ряда заболеваний. Например, важное практическое значение имеет так называемая кожная сегментация (зоны Захарьина-Геда). Ее смысл заключается в возможности организма отвечать на внешние раздражения поверхности тела человека реакцией отдельных частей тела и образованием местных рефлексов. Первичные афференты взрослого организма распределены в определенном пространственном порядке как на периферии, так и в центральной области тела. Такая топологическая организация закладывается в эмбриогенезе, когда каждый сомит, в т.ч. дерматом, получает ветвь от ближайшего сегмента нервной трубки. Однако в ходе дальнейшего развития очертания многих дерматомов искажаются, главным образом, в результате вращения формирующихся верхних и нижних конечностей, а также благодаря вертикальной позе человека [3, 14, 17].

Итак, дефинитивные корпоральные сегменты (ДКС) человека рассматриваются как остатки сомитов эмбриона, к которым в разной степени «привязаны» периферические нервы и артерии. По моему мнению, тело человека имеет квазисегментарное устройство – состоит из ДКС, которые сращены в разной степени, особенно на периферии. «Осевой скелет» ДКС образуют ветви аорты, их сопровождают вены, лимфатические сосуды и нервы (рис. 1, 2).

Сегментарный морфогенез тела человека начинается с сомитогенеза эмбриона. Метамерия позднее утрачивается в той или иной мере. При этом сегментация тела сохраняется, даже нарастает, хотя и видоизменяется. Сама неполная первичная, продольно-осевая сегментация эмбриона человека (парахордальные сомиты) трансформируется во вторичную, продольно-радиальную квазисегментацию путем разделения его тела на периартериальные комплексы дефинитивных органов в процессе все более неравномерного роста сомитов и других органов, ресегментирующего тело с адекват-

ными изменениями сосудов и нервов [5,7]. В процессе морфогенеза ДКС дифференцируются их составляющие, в т.ч. лимфатическая и лимфоидная [13], эндокринные железы как органы сердечно-сосудистой системы [10]. К последней посредством микрососудов и тканевых каналов «подключены» эндокринные железы и кроветворные, в т.ч. лимфоидные, образования, без которых невозможно представить целостность организма у человека и высших животных, относительно стабильную интеграцию их органов. Эндокринные железы и кроветворные органы выполняют функции специальных приставок (или насадок) сердечно-сосудистой системы, корригирующих ее функции и жизнедеятельность организма в целом в условиях изменчивой среды обитания. Циркуляционные каналы содержат продукты жизнедеятельности всех клеток, тканей и органов. Эти метаболиты служат носителями вполне определенной информации о меняющемся состоянии своих продуцентов и часто регуляторами жизнедеятельности, а не только источниками питания и дыхания или шлаками.

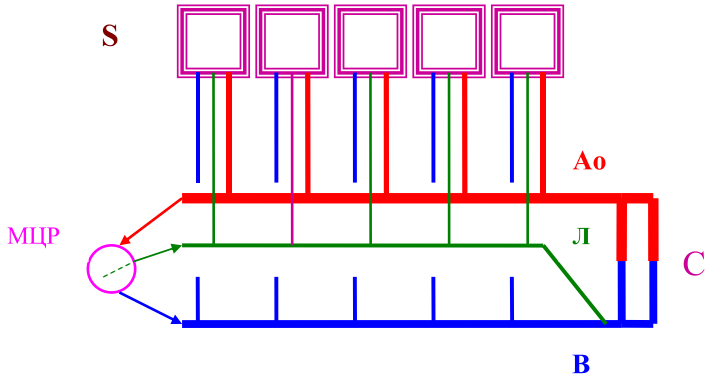

Рис. 1. Артериальный скелет дефинитивных корпоральных сегментов человека (схема): С – сердце; Ao – аорта с ее ветвями; В – главные (полые) вены с их притоками; Л – лимфатические протоки с их притоками; МЦР – микроциркуляторное русло; S – сегменты тела (~ периферические сегменты сердечно-сосудистой системы)

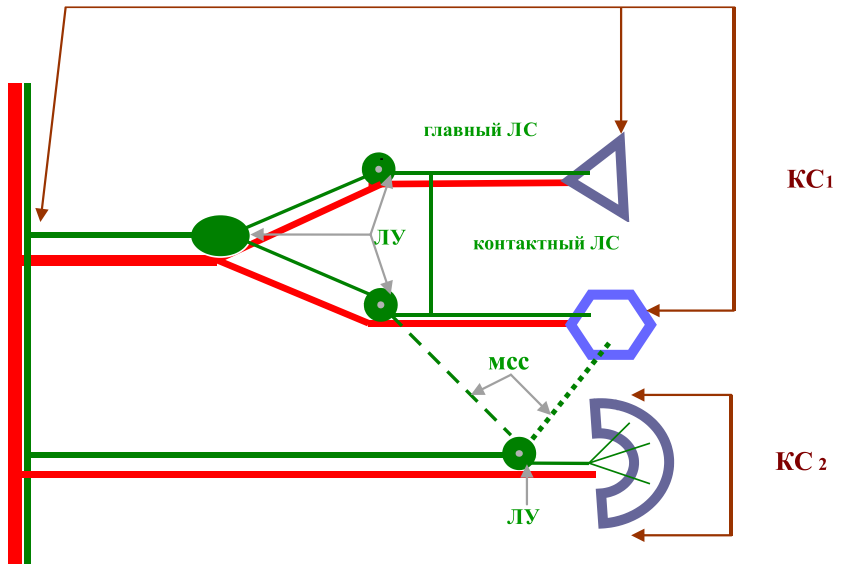

Рис. 2. Лимфатическая составляющая дефинитивных корпоральных сегментов человека (схема): красные полоски – аорта и ее ветви; зеленые линии, кружки и овал – лимфатическое русло; сиреневые треугольник, многоугольник, полукольцо – органы; ЛС, ЛУ – лимфатические сосуды и узлы, мсс – межсегментарные лимфатические связи; КС – корпоральные сегменты (1 ,2) разной сложности строения

Артерии кровоснабжают и все элементы скелета человека, под которым понимают комплекс плотных образований, имеющих механическое значение [3, 14]. У раннего эмбриона человека единственным плотным образованием (и то не сразу – с конца 3-й нед.) является хорда. Она выполняет функцию осевого скелета до формирования хрящевого позвоночного столба (на 2-м мес.). В этом же качестве хорда направляет сомитогенез – продольную сегментацию осевой мезодермы. Но на 2-м мес. эмбриогенеза хорду вытесняют другие органы: как собственно осевой скелет тела ее замещают позвонки, как скелет корпоральных сегментов – аорта и ее ветви. Последние участвуют в сомитогенезе [12].

Артериальное дерево и сегментарный морфогенез тела человека

Аорта и ее ветви имеют вид дерева, которое «вставлено» в толщу тела человека. Ветви аорты направляются во все области его тела и подходят ко всем его органам, внедряясь в толщу их вещества / стенок. Артерии, доставляя в органы кровь с питательными веществами и кислородом, осуществляют обычно трофическую функцию, хотя могут выполнять и специальную для данного органа функцию. Например, легочная артерия приносит в легкое венозную кровь с большим содержанием углекислого газа. Сходную функцию у зародыша имеет пупочная артерия, которая связывает аорту с плацентой.

Аорта, как и сердце с хордой, появляется в конце 3-й нед. эмбриогенеза, на 4-й нед. удлиняется каудально, как и тело эмбриона, и разделяется на ветви ко всем образующимся органам, в т.ч. к осевой мезодерме, причем еще до ее разделения на сомиты. По мере роста эмбриона и его органов быстро изменяется строение стенок аорты: с конца 4-й нед. она и с начала 5-й нед. ее первичные ветви приобретают тонкую адвентициальную оболочку, которая через неделю выглядит как плотная манжетка. Аорта уже в эти сроки развития эмбриона человека становится главным организатором сегментарного морфогенеза тела человека, поскольку: 1) связана со всеми органами, включая сомиты, биомеханически (периадвентиция стенок), гидравлически (кровоток) и биохимически (кровь), 1а) ветви аорты внедряются в толщу органов, обеспечивая их питание; 2) устойчива к давлению окружения, 2а) обладает толстыми и плотными стенками и высоким кровяным давлением, причем среди сосудов – наиболее, 2б) поэтому артерии доминируют во взаимодействиях с другими сосудами [5], детерминируя морфогенез региональных и сегментарных сосудисто-нервных пучков тела. Сосудисто-нервные пучки ДКС вариабельны на протяжении так же, как обслуживаемые ими органы и области тела человека. При этом следует понимать, что сами артерии, как и все сосуды, с самой их закладки отражают состояние обслуживаемых органов: интенсивность их роста и гистогенеза определяет уровень их метаболизма, а следовательно, функциональной нагрузки на сосуды. Артерии реагируют на интенсификацию роста зачатков дефинитивных органов утолщением и уплотнением своих стенок, разделением их на дифференцированные слои, а первичные вены – увеличением емкости путем расширения полости и увеличения числа, затем часть коллатералей этих вен выключается из кровотока с образованием первичного лимфатического русла. Более стабильные по структуре и питающие по функции артерии становятся стержнем морфогенеза сосудисто-нервных пучков, органы группируются вокруг них в ДКС. Так, артериальное дерево становится основой / скелетом формирующегося тела человека: в основе его жизнедеятельности лежит обмен веществ, включая гуморальную связь между органами в виде кровотока, каркас для которого формируют стенки сосудистого русла. Стенки продолжаются в периадвентицию, а она – в окружающие органы, их каркас.

Периартериальные сегменты сменяют парахордальные сегменты, которые сами формируются вокруг ветвей аорты [11]. Сомитогенез, иначе говоря, является начальной стадией морфогенеза ДКС, когда аорта и ее ветви имеют очень тонкие эндотелиальные стенки. В эти сроки (4-я нед.) отмечается наиболее интенсивное образование сомитов вдоль плотного тяжа хорды. На ее фоне узкие и тонкостенные ветви аорты визуально никак не тянут на роль организаторов морфогенеза тела эмбриона. Что называется – не смотрятся.

Вообще-то, первые сосуды человека образуются не в теле его эмбриона, а в стенках желточного мешка на 2-й нед. развития и сходятся радиально к телу эмбриона, где через неделю возникает новый центр их морфогенеза – сердце. К нему идут также радиально, конвергируя, со-

суды тела, особенно вены. Лучевое строение тела характерно для кишечнополостных с двумя плоскостями их симметрии, которое вполне сравнимо с повторяемостью органов, ведущей к метамерии [1]. В эволюции черви первыми приобрели метамерию (цестоды → полихеты) – плоскую, продольно-осевую сегментарную организацию тела. У хордовых (ветвь олигохетов) она утрачивается в разной мере [16] и не воспроизводится в полном объеме даже в эмбриогенезе. У человека в конце 2-й нед. эмбриогенеза, еще до появления хорды и сердца определяется первичная полоска, которая детерминирует билатеральную симметрию тела человека. Формирующееся тело зародыша (сворачивание зародышевого щитка в трубку на 4-й нед.) сразу же подвергается продольному вытяжению вдоль хорды с удлинением дорсальной аорты и кардинальных вен. В результате происходит линейное развертывание радиальной кровеносной системы тела: радиальные региональные сосуды теперь отходят последовательно от продольных центральных сосудов ко всем органам, в т.ч. к метамерам, на две цепи которых разделяется тело эмбрионов 3–5 нед. На всю жизнь такое строение сохраняет грудная клетка с межреберными мышцами, сосудами и нервами, им соответствуют грудные сегменты спинного мозга. Это только часть сомы. С устройством других частей тела человека дело обстоит еще сложнее.

Первичной, парахордальной сегментации подвергается только дорсальная часть эмбриона [2]. Разделение первичной кишки на трехслойные закладки дефинитивных органов вокруг эпителиальных зачатков напоминает дробление дорсальной мезодермы на сомиты: участки мезенхимы между ними прогрессивно сужаются [4]. К сомитам идут дорсальные сегментарные ветви дорсальной аорты и нервной трубки. Почти сегментарные латеральные ветви аорты к клубочкам мезонефросов могут отходить от сомитных артерий. Вентральные же ветви короткой дорсальной аорты мало или вообще не соответствуют названию «сегментарные артерии». Вентральные (желточные, пупочные) вены скорее радиальны. Тело эмбриона, нервная трубка, дорсальная аорта и первичная кишка удлиняются, а желточный мешок уменьшается с сужением желточно-кишечного протока. Средняя кишка, «зажатая» между бурно растущей печенью (краниально) и аллантоисом (каудально), в процессе своего еще более быстрого удлинения образует петлю, которая выходит в полость пупочного канатика (пупочная кишечная петля). При этом проекционная (на осевые органы) длина средней кишки остается небольшой. Из множества вентральных артерий этой области сохраняются только три (к печени, пупочной кишечной петле и задней кишке), самой крупной становится средняя – верхняя брыжеечная. Группа органов, кровоснабжаемых ее ветвями (главным образом тонкая кишка и правая 1/2 толстой кишки), претерпевает самые сложные морфогенетические изменения – от многоэтапного поворота вокруг артерии до обширных вторичных сращений брюшины в связи с интенсивным ростом средней кишки в длину в ограниченном пространстве [4]. Вокруг нижней брыжеечной и чревной артерий протекает сходный морфогенез одноименных ДКС. Венозные коллекторы этих трех ДКС впадают в парааортальную нижнюю полую вену не напрямую, а через печень, под влиянием прежде всего которой сливаются в один ствол – воротную вену печени. В связи с редукцией поясничных ребер их сегментарные мышцы срастаются в единый пласт парной квадратной мышцы поясницы, хотя поясничные артерии и вены сохраняют сегментарность. В связи с редукцией мезонефросов редуцируются их сегментарные артерии. Немногие из них сохраняются и формируют парные почечную и половую артерии. Таким образом, начальная сегментарность характерна только для сомитов и связанных с ними сосудов. К еще большим нарушениям в не совсем стройной схеме первичного сегментарного строения сосудистого русла и тела эмбриона в целом приводит неравномерный рост провизорных и дефинитивных органов, который часто сопровождается более или менее значительными соотносительными их перемещениями и деформациями, сращениями и слияниями, редукцией и т.п. Артерии, вокруг которых группируются обслуживаемые органы, сами испытывают влияния последних и претерпевают соответствующие морфогенетические адаптации, в т.ч. выражающиеся в изменениях внешней формы сегментарных артерий, например: 1) вытяжение верхней брыжеечной артерии в брыжейке удлиняющейся пупочной кишечной петли с выходом за пределы брюшной полости эмбриона

на 5-й нед. и возвращением в брюшную полость плода 9–9,5 нед. с последующим распластыванием (вместе с ветвями) на задней брюшной стенке в процессе вторичных сращений брюшины, причем в разных вариантах, 1а) последнее относится и к системе нижней брыжеечной артерии; 2) формирование трифуркации чревного ствола в связи с морфогенезом комплекса [печень – желудок – поджелудочная железа], когда под давлением печени поджелудочная железа распластывается на задней брюшной стенке, вытягивая печеночную и селезеночную ветви ствола вправо и влево за своими головкой и хвостом, его краниальная ветвь фиксируется пищеводно-желудочным сегментом передней кишки. Об адаптационных изменениях в строении стенок артерий я уже писал выше.

Итак, артериальное дерево образует висцеральный скелет тела человека, сегментирует его уже у эмбриона (морфогенез сомитов и ДКС). Артериальное дерево своей структурой отражает главный принцип механики морфогенеза ДКС человека – развитие тела путем его продольно-радиальной сегментации: от продольного ствола аорты, изгибающегося в начале под давлением головы (дуга), последовательно отходят (косо) радиальные ветви, они сами выступают в периартериальных комплексах органов в роли продольного ствола с уже от него отходящими радиальными ветвями (сегментообразующая осевая структура), и т.д. Ветви аорты могут соединяться между собой (анастомозировать) и замыкать артериальные кольца, воспроизводя таким образом лучевое устройство. Первичные вены дублируют артериальное дерево. Ветви артериального и венозного деревьев тоже так или иначе анастомозируют, замыкая кровеносную систему в круг, деформируемый неравномерным ростом органов, в смещенном центре этого круга находится сердце. Таким образом, продольное вытяжение тела эмбриона и его частей, иные их деформации в связи с их неравномерным ростом сопровождаются адекватными изменениями формы кровеносного круга, его секторов, петель артериального дерева, маскируя признаки первичной радиальной организации.

Заключение

Артерии являются важной частью сердечно-сосудистой системы. Она, по моему мнению, занимает центральное положение в структурно-функциональной организации индивида, хотя сегодня не рассматривается или занимает второстепенное положение в известных построениях о конституции, общем устройстве тела человека. Но именно сосуды с кровью объединяют все органы всех систем как локальные центры метаболизма в организме и как автономные биомеханические агрегаты клеток разного типа, координируют гуморальным путем не только их функционирование, но и их размещение, конструируют тело человека, направляя морфогенез его ДКС. Сосуды осуществляют связи между органами не только горизонтальные, но и вертикальные в иерархии индивидуальной организации: от нервной системы и эндокринных желез (главные центры регуляции) ко всем органам, включая сами центры, от органов – к тканям и клеткам (через тканевые каналы и межклеточные щели), а затем – в обратном направлении (обратная связь). Таким образом, сосуды связывают функциональную конституцию человека (циркуляция крови как управляющая «сетка» его жизнедеятельности) с морфологической (сосудистый каркас как защитная и модулирующая «сетка» кровотоков): тип обмена веществ ↔ соматотип [8, 10]. Артерии, управляющий канал интегративной сердечно-сосудистой системы, выделяются в ее составе среди сосудов всех типов благодаря наиболее жесткой структуре стенок и наиболее высокому кровяному давлению на протяжении всего онтогенеза человека. Поэтому артерии становятся стержнем сосудисто-нервных пучков, вокруг которых окружающие органы группируются в ДКС. Артериальное дерево тела человека формируется в процессе эмбрионального органогенеза и адекватно ему и уже в эмбриогенезе становится осевым скелетом формирующихся ДКС – основой для развития и конструирования дефинитивного тела человека: скелет – то, что служит основой для дальнейшего развития или конструирования какого-нибудь целого [15].

Список литературы

1. Бючли О. Лекции по сравнительной анатомии / пер. с нем.яз. – Петроград: изд-во А.Ф. Девриена, 1917. – 502 с.

2. Карлсон Б. Основы эмбриологии по Пэттену / пер. с англ.яз. – М.: изд-во «Мир», 1983. – Т. 1. – 360 с.

3. Лебедкин С.И., Герке П.Я. Основы теоретической анатомии человека. – Рига: изд-во АН Латвийской ССР, 1963. – 356 с.

4. Петренко В.М. Эмбриональные основы возникновения врожденной непроходимости двенадцатиперстной кишки человека. – СПб: изд-во СПбГМА, 2002. – 150 с.

5. Петренко В.М. Рекомбинационный морфогенез лимфатической системы в пренатальном онтогенезе человека // Успехи соврем. естествозн-я. – 2011. – № 1. – С. 20–26.

6. Петренко В.М. Устройство организма у человека и высших животных // Успехи соврем. естествозн-я. – 2014. – № 2. – С. 32–35.

7. Петренко В.М. Квазисегментарное устройство тела человека // Междунар. журнал приклад. и фунд. исслед-й. – 2014. – № 8. – Ч. 1. – С. 59–62.

8. Петренко В.М. Конституция лимфатической системы. – СПб: изд-во ДЕАН, 2014. – 60 с.

9. Петренко В.М. Общая конституция человека и ее типы. Вазогемальный аспект проблемы // Междунар. журнал приклад. и фунд. исслед-й. – 2014. – № 11. – Ч. 2. – С. 291–294.

10. Петренко В.М. Органы сердечно-сосудистой системы // Соврем. науч. вестник. – 2014. – № 43 (239). – С. 33–37.

11. Петренко В.М. Общая конституция человека и ее типы. Невральный аспект проблемы // Успехи соврем. естествозн-я. – 2015. – № 1. – Ч. 4. – С. 584–587.

12. Петренко В.М. Механика сегментации тела у эмбриона человека // Междунар. журнал экспер. образ-я. – 2015. – № 2. – Ч. 1. – С. 21–24.

13. Петренко В.М. Лимфатическая и лимфоидная составляющие корпоральных сегментов человека // Инновац. наука. – 2015. – № 3. – С. 234–235.

14. Привес М.Г., Лысенков Н.К., Бушкович В.И. Анатомия человека. 12-е изд-е. – СПб: издат. дом СПбМАПО, 2004. – 720 с.

15. Ушаков Д.Н. Большой толковый словарь современного русского языка. – Можайск: изд-во «Буколика», изд-во «РООССА», 2008. – С. 967.

16. Шмальгаузен И.И. Основы сравнительной анатомии позвоночных животных. – М.: гос. уч.-пед. изд-во наркомпроса РСФСР, 1938. – 488 с.

17. William D., Willis Jr. // Фундаментальная и клиническая физиология / Камкин А.Г., Каменский А.А. – М.: изд-во «Академия», 2004. – 1073 с.