УДК 616-001.52

ЭКСПЕРИМЕНТАЛЬНО-МОРФОЛОГИЧЕСКОЕ ОБОСНОВАНИЕ ПРИМЕНЕНИЯ ЧРЕСКОСТНОГО КОМПРЕССИОННОГО ОСТЕОСИНТЕЗА ДЛЯ ЛЕЧЕНИЯ ПЕРЕЛОМОВ КОСТЕЙ ЧЕРЕПА

Дьячков А.Н., Горбач Е.Н., Мухтяев С.В.

ФГБУ «РНЦ «ВТО» имени акад. Г.А. Илизарова» Минздрава России, Курган,
e-mail: naucaalex@mail.ru

Оптимизация условий заживления переломов костей черепа остается актуальным направлением современной травматологии и ортопедии. Цель исследования – изучение влияния компрессии на репаративный остеогенез при приживлении резецированных лоскутов костей свода черепа. На 20 взрослых беспородных собаках выполнены 2 группы экспериментов с соблюдением всех требований Европейской конвенции по защите позвоночных животных. Собакам первой группы (n = 10) резецировали 2 участка костей свода черепа (каудальный лоскут сохранял связи с окружающими мягкими тканями, краниальный – нет) прямоугольной формы размерами 1,9x1,5 см, укладывали их на прежнее место и осуществляли фиксацию методом чрескостного остеосинтеза с компрессией к медиальному краю дефекта. Компрессию создавали путем натяжения фиксирующих спиц с усилием 40 кг. Во второй группе (n = 10) костные лоскуты укладывали в дефект без фиксации. Исследования (клинические, рентгенологические и гистологические) проводили через 7, 14, 28 суток после операции. Выявлено, что компрессия способствует формированию костной ткани в более ранние сроки.

Ключевые слова: кости свода черепа, переломы, сращение костных фрагментов, чрескостный компрессионный остеосинтез

RADIOGRAPHIC AND MORPHOLOGICAL FINDINGS OF COMPRESSION OSTEOSYNTHESIS FOR CALVARIAL REPAIR IN DOGS

Diachkov A.N., Gorbach E.N., Mukhtyaev A.M.

Russian Ilizarov Scientific Center for Restorative Traumatology and Orthopedics, Kurgan,
e-mail: naucaalex@mail.ru

The experiment was aimed at studying the possibility of calvarial repair using compression osteosynthesis. The study of reparative osteogenesis was carried out in 16 adult dogs of two groups. Group 1 (n = 8) had two resection bone flaps sized 1,9x1,5 cm in the calvarium, located one over the other. The posterior calvarial bone flap remained linked to the underlying soft tissues while the anterior flap was free. Each bone flap was transfixed with thin Kirshner wires that were bent to enable compression. The wires were attached to the Ilizarov apparatus ring and compression was produced in the medial direction towards the maternal bone edge by tensioning the wire with the force equal to 40 kg. The control group 2 (n = 8) had similar bone flaps and wire fixation but compression was not applied to the flaps. Radiographic and histological studies were performed postoperatively after seven, 14, 28 and 60 days. It was revealed that compression applied at the junction of the free bone flap and the maternity bone rim resulted in earlier bone repair when compared with the control group. We conclude that compression osteosynthesis can be used in clinical settings to promote calvarial fracture repair or bone flap healing.

Keywords: calvarium, fracture, free bone flap, compression osteogenesis, external fixation

Переломы костей черепа у взрослых в обычных условиях, как правило, не заживают или заживают очень медленно. Это в равной мере относится к трещинам и линейным переломам. В течение длительного времени не наступает костного сращения также между костным лоскутом и краями трепанационного отверстия после костнопластической трепанации. Исключение составляют дети, у которых трещины и линейные переломы, при отсутствии смещения, исчезают бесследно. Однако и у них, в некоторых случаях, возможно длительное (до 2–3 лет) существование линии трещины [2]. Доказано, что в дефектах костей черепа без проведения костной пластики восстановления гисто- и органотипической структуры не происходит [3].

Для стимуляции регенерации костей свода черепа в настоящее время предлагаются различные методики, в частности, остеостимулирующие вещества [1], мезенхимальные [10] и аутогенные периостальные клетки, стволовые клетки [8] белковые костные фракции [7], ультразвук [4] и др. Ранее нами показана возможность стимулирования регенерации костей свода черепа путем перемещения в их дефекте костного лоскута [6]. Положительный результат экспериментальных исследований по применению дистракционного остеосинтеза при замещении дефектов костей черепа отмечен и в зарубежных работах [5]. Однако поиск оптимальных условий для заживления переломов костей черепа остается актуальным.

Цель исследования – изучить влияние компрессии на репаративный остеогенез на модели приживления резецированных лоскутов костей свода черепа.

Материалы и методы исследования

Для изучения регенерации костей черепа под влиянием компрессии и определения возможностей компрессионного остеосинтеза при приживлении резецированных костных лоскутов свода черепа проведена серия экспериментов на 20 собаках, разделенных на 2 группы. В первой из них в условиях операционной разрезали мягкие ткани головы по сагиттальной линии, слева отслаивали мягкие ткани и резецировали участок костей прямоугольной формы размерами в среднем 1,9x1,5 см. Затем каудальнее полученного дефекта резецировали еще один участок кости такого же размера, сохраняющий связи с окружающими мягкими тканями. Этот, а также ранее удаленный свободный костный фрагмент укладывали на прежнее место и фиксировали посредством чрескостного остеосинтеза с использованием внешней конструкции из деталей аппарата Илизарова с помощью тонких спиц с упорными площадками с компрессией к медиальному краю дефекта. Компрессию создавали натяжением фиксирующих спиц с усилием 40 кгс тарированным спиценатягивателем. Животных выводили из опыта внутривенным введением летальных доз тиопентала натрия через 7, 14 и 28 суток. Во второй, контрольной, группе опытов, аналогично формировали два полнослойных костных фрагмента и укладывали их без фиксации в полученный дефект. Собак выводили из опыта в те же сроки, что и в первой группе экспериментов. Рентгенографические исследования осуществляли аппаратом «VEP X Technology Premium Vet» (Испания) каждую неделю до момента выведения животных из эксперимента.

После эвтаназии животного выделяли участок свода черепа с костными лоскутами и обрамляющей их костью материнского ложа. Фиксацию выделенного материала осуществляли в 10% растворе нейтрального формалина. После этапа декальцинации в смеси соляной и муравьиной кислот вырезали фрагмент зон стыка каждой из сторон лоскута и прилегающего к нему материнского костного ложа, а также межлоскутной зоны. После дегидратации вырезанных кусочков в спиртах восходящей концентрации их заливали в целлоидин. Гистологические срезы готовили на санном микротоме фирмы «Riechard» (Германия), окрашивали гематоксилином и эозином и пикрофуксином по Ван-Гизону. Исследования проводили при помощи большого исследовательского фотомикроскопа фирмы «Opton» (Германия). Оцифровку изображений гистологических препаратов осуществляли с применением аппаратно – программного комплекса «ДиаМорф» (Россия).

Уход, оперативные вмешательства, эвтаназию животных осуществляли в соответствии с требованиями «Европейской конвенции по защите позвоночных животных, используемых для экспериментальных и других научных целей». На проведение данного экспериментального исследования предварительно было получено разрешение этического комитета ФГБУ «РНЦ «ВТО» им. акад. Г.А. Илизарова» Минздрава России.

Результаты исследования и их обсуждение

В настоящем сообщении представлены результаты изучения регенерации костей черепа при компрессии к краю дефекта свободного (краниального) костного лоскута.

В опытной группе на 7 день после операции рентгенологически и морфологически обнаруживались проявления репаративной регенерации костей свода черепа.

На рентгенограммах (рис. 1, А) щель между медиальными краями фрагментов костей и материнским ложем была практически неразличима, но хорошо прослеживалась на других участках дефекта. В ней обнаруживались слабые рентгенконтрастные тени.

Гистологически диастаз между медиальными краями материнского ложа и краниального лоскута был слабо различим, между латеральным краем ложа и краниальным фрагментом обнаруживался диастаз шириной до 3 мм, заполненный грануляционной тканью. В костном лоскуте часть остеоцитов была лишена ядер. Клетки эндоста проявляли остеогенную активность. На дорсальной поверхности фрагмента формировалась рыхлая волокнистая соединительная ткань с высокой клеточной плотностью.

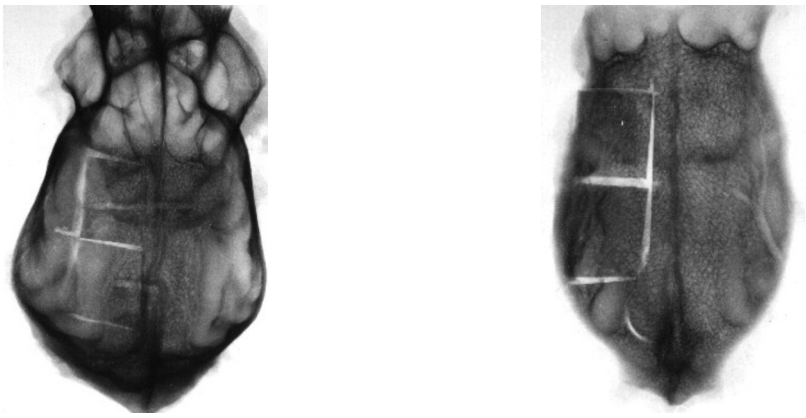

А *Б*

Рис. 1. Рентгенограммы костей свода черепа собак через 7 дней после операции: А – опытная группа животных, Б – контрольная

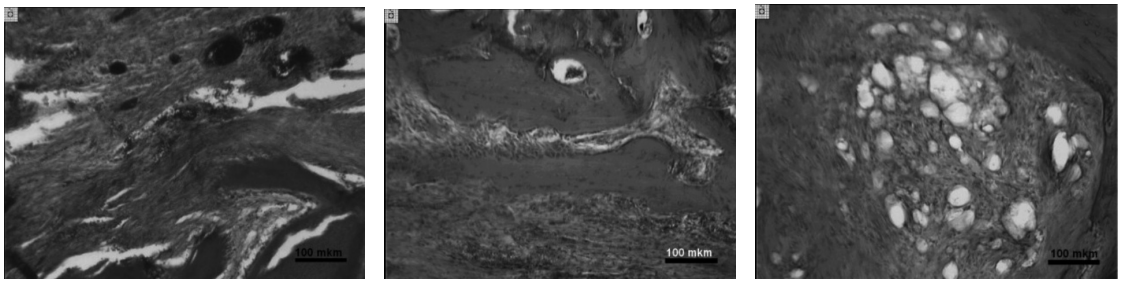

А *Б* *В*

Рис. 2. Гистоструктурная характеристика тканевого состава в зоне стыка костного лоскута и краем материнской кости через 7 суток эксперимента в опытной (А) и контрольной (Б, В) сериях. А – соединительная ткань, врастающая со стороны твердой мозговой оболочки в диастаз. Трабекулы ретикулофиброзной костной ткани на поверхности опила. Б – новообразованная трабекулярная кость вблизи от медиального края дефекта. В – эндостальная реакция в свободном фрагменте. Окраска гематоксилином и эозином. Об. 6,3х; ок. 10х

Между твердой мозговой оболочкой и фрагментом кости обнаруживалась организующаяся гематома. Со стороны твердой мозговой оболочки в диастаз врастали микрососуды и рыхлая соединительная ткань (рис. 2, А). В параоссальных тканях выявлены отечность и разрыхление волокнистого остова, мелкие кровоизлияния.

На 7 день эксперимента на рентгенограммах черепа собак контрольной группы (рис. 1, Б), между краями фрагментов и материнским ложем четко определялись щели, заполненные легкими тенями.

Изучение гистологических препаратов показало, что пространство между краниальным фрагментом и медиальным краем ложа шириной 1–2,5 мм было заполнено рыхлой соединительной тканью с высокой клеточной плотностью и участками грануляционной ткани. В диастазе между фрагментом и латеральным краем дефекта (около 1 мм) также формировалась рыхлая соединительная ткань, сливающаяся с твердой мозговой оболочкой.

Вблизи от линии остеотомии в материнской кости отмечен эндостальный остеогенез (рис. 2, Б). Под фрагментом обнаруживалась организующаяся гематома. Значительная часть фрагмента была аваскулярна. В пластинчатой костной ткани фрагмента выявляли остеоциты с пикнотичными ядрами. Со стороны эндоста отмечено формирование тяжей ретикулофиброзной слабоминерализованной костной ткани (рис. 2, В).

Между краниальным и каудальным фрагментами сохранялся диастаз протяженностью 1–1,2 мм, который был заполнен рыхлой соединительной тканью, васкуляризированной сосудами капиллярного типа.

На 14 день эксперимента в опытной группе на рентгенограммах щель между медиальными краями фрагментов и материнского ложа была более выражена, чем в срок 7 дней компрессии, что связано с резорбцией костной ткани в результате давления на их стыке. В других участках диастаз между краем дефекта и фрагментом сохранялся, тени в нем усиливались.

При микроскопическом исследовании в диастазе между свободным фрагментом и медиальным краем дефекта шириной 0,5–0,7 мм выявлена рыхлая соединительная ткань с тяжами ретикулофиброзной костной ткани. На поверхности опила материнской кости образовывался слой костного вещества толщиной 1–1,5 мм, представленного трабекулярной крупноячеистой костью ретикулофиброзного строения (рис. 3, А).

Между фрагментом и твердой мозговой оболочкой наблюдали широкий слой хорошо васкуляризированной соединительной ткани с большими очагами кровоизлияний.

Промежуток в 0,7–2 мм, заполненный соединительной тканью, отделял краниальный фрагмент от каудального.

В контрольной группе через две недели после операции на рентгенограммах сохранялись хорошо видимые щели между краями материнской кости и фрагмента.

В пространстве между свободным фрагментом и передним краем ложа (0,2–0,6 мм) к данному периоду эксперимента формировались ретикулофиброзная костная и, преимущественно, соединительная ткани (рис. 3, Б). Часть остеоцитов фрагмента по-прежнему была лишена ядер, в нем отмечались слабо выраженная эндостальная и периостальная (на вентральной поверхности) реакции.

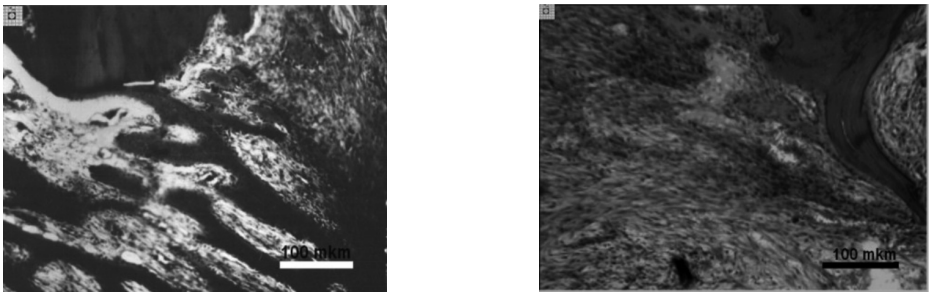

А *Б*

Рис. 3. Гистоструктурная характеристика тканевого состава в зоне стыка костного лоскута и краем материнской кости через 14 суток эксперимента в опытной (А) и контрольной (Б) сериях. А – костный регенерат на поверхности опила материнской кости (передний край дефекта). Б – костный регенерат на поверхности опила материнской кости (передний край дефекта). Окраска гематоксилином и эозином. Об. 6,3х; ок. 10х

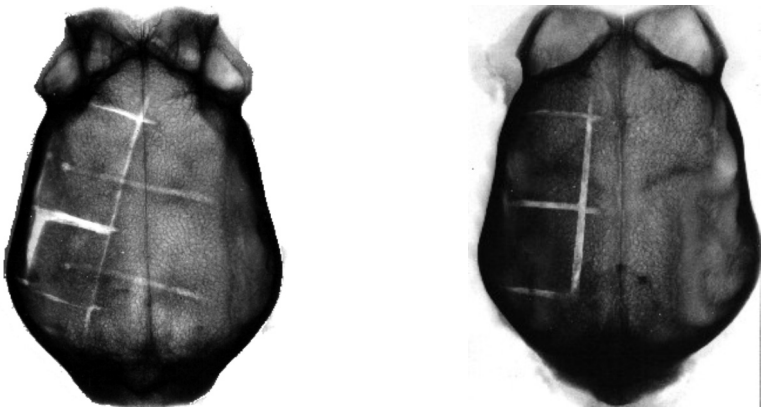

А *Б*

Рис. 4. Рентгенограммы костей свода черепа через 28 дней эксперимента: А – опытная группа; Б – контрольная

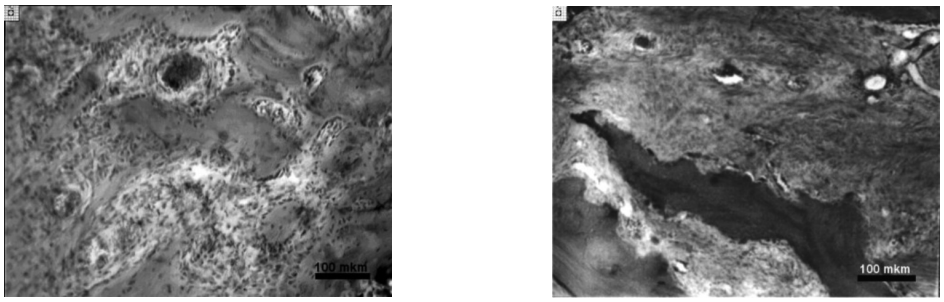

А *Б*

Рис. 5. Гистоструктурная характеристика тканевого состава в зоне стыка костного лоскута и краем материнской кости через 28 суток эксперимента в опытной (А) и контрольной (Б) сериях. А – трабекулярная кость в диастазе между краниальным фрагментом и медиальным краем дефекта. Б – соединительная ткань в аналогичной области. Окраска гематоксилином и эозином. Об. 6,3х; ок. 10х

Между краниальным и каудальным фрагментами сохранялся диастаз шириной 0,3–1 мм, заполненный соединительной тканью. В перикраниальных тканях (в области стыка) наблюдались участки геморрагий и признаки воспаления. На вентральной поверхности фрагмента и окружающей материнской кости определялся тонкий слой новообразованного костного вещества. Пространство между фрагментами и твер-

дой мозговой оболочкой заполняла богато васкуляризованная соединительная ткань, спаянная с твердой мозговой оболочкой.

К 28 суткам эксперимента (рис. 4, А) щель между медиальным краем материнского ложа и фрагментами костей черепа в опытной группе рентгенологически еще прослеживалась, однако в ней уже были видны четко выраженные тени формирующегося регенерата.

Методом световой микроскопии установлено, что диастаз между краниальным фрагментом и медиальным краем дефекта в опыте был заполнен трабекулярной костью (рис. 5, А). В пространстве между фрагментом и латеральным краем ложа преобладала соединительная ткань, связывающая перикраниальные ткани с твердой мозговой оболочкой.

Вблизи от места стыка с латеральным краем ложа отмечали резорбцию наружной поверхности костной пластинки. Под фрагментом образовывался слой богато васкуляризованной соединительной ткани, спаянной с твердой мозговой оболочкой.

На передней поверхности каудального фрагмента формировался слой ретикулофиброзной костной ткани.

В контрольной группе на рентгенограммах через 28 суток эксперимента между краями дефекта хорошо прослеживалась щель с легкими тенями. Края фрагмента и материнской кости были нечеткими, сглаженными (рис. 4, Б).

При микроскопическом исследовании установлено, что диастаз между краниальным фрагментом и медиальным краем ложа протяженностью до 6 мм содержал тонковолокнистую соединительную ткань с сосудами венозного типа (рис. 5, Б).

Промежуток между фрагментом и латеральным краем ложа также заполняла соединительная ткань, связывающая параоссальные ткани с твердой мозговой оболочкой. На краях материнской кости наблюдался тонкий слой костного вещества. На дорсальной поверхности фрагмента определялись прикрепленные остеокласты. В диастазе между фрагментами содержалась соединительная ткань.

В проведенных исследованиях выявлено, что в процессе приживления костных лоскутов принимали участие камбиальные остеогенные клетки периоста, эндоста, малодифференцированные периваскулярные клетки, индуцируемые резорбирующимися краями кости материнского ложа костей черепа и костного фрагмента к дифференцировке по остеогенному пути. Отличия морфогенеза костной и соединительной ткани, постепенно формирующихся в диастазе между костными лоскутами и окружающей костью материнского ложа, четко выявляемые у животных опытной и контрольной групп на всех этапах эксперимента по нашему мнению были обусловлены влиянием механического воздействия (жесткостью фиксации отломков, силовой нагрузкой в зоне их стыка), что отражалось на качестве новообразованной кости и скорости неоостеогенеза [9].

В группе с применением чрескостного компрессионного остеосинтеза усиление остеокластической резорбции способствовало началу репаративных процессов со стороны надкостницы и эндоста, что выражалось в формировании трабекулярных тяжей ретикулофиброзной костной ткани на поверхности костных опилов уже к 14 суткам эксперимента. В контроле в этот период периостальная и эндостальная реакция проявлялись только в костном лоскуте.

Большее содержание сосудов капиллярного типа, наблюдаемое в диастазе опытной серии, способствовало более раннему (к 28 суткам эксперимента) формированию в данном участке ретикулофиброзной костной ткани.

Таким образом, проведенные исследования показали, что компрессия, создаваемая на стыке краев костных фрагментов и дефекта плоских костей свода черепа, способствует формированию костной ткани в более ранние сроки.

Список литературы

1. Волков А.В. Регенерация костей черепа взрослых кроликов при имплантации коммерческих остеоиндуктивных материалов и трансплантации тканеинженерной конструкции // Клеточ. технологии в биологии и медицине. – 2010. – № 2. – С. 72–77.

2. Камалов И.И. Дифференциальная рентгенодиагностика заболеваний костей черепа // Сов. Медицина. – 1985. – № 6. – С. 119–123.

3. Eduardo K. Autologous stem cell regeneration in craniosynostosis // Bone. – 2008. – № 42. – P. 332–340.

4. Ereno C. Latex use as an occlusive membrane for guided bone regeneration // J. Biomed. Mater. Res. A. – 2010. – № 95(3). – P. 932–939.

5. Gosain A.K. Osteogenesis in calvarial defects: contribution of the dura, the pericranium, and the surrounding bone in adult versus infant animals // Plast Reconstr Surg. – 2003. – № 112 (2). – P. 515–27.

6. Honma T. Bone formation in rat calvaria ceases within a limited period regardless of defect repair // Oral Dis. – 2008. – № 14 (5). – P. 457–64.

7. Hyun S.J. Effect of recombinant human bone morphogenetic protein-2, -4, and -7 on bone formation in rat calvarial defects // J. Periodontol. – 2005. – № 76 (10). – P. 1667–1674.

8. Kwan M.D. Chemical control of FGF-2 release for promoting calvarial healing with adipose stem cells. // J. Biol. Chem. – 2011. – № 286 (13). – P. 11307–11313.

9. Takahashi Y. Skull bone regeneration in nonhuman primates by controlled release of bone morphogenetic protein-2 from a biodegradable hydrogel // Tissue Eng. – 2007. – № 13(2). – P. 293–300.

10. Zong C. Reconstruction of rat calvarial defects with human mesenchymal stem cells and osteoblast-like cells in polylactic-co-glycolic acid scaffolds // Eur. Cell Mater. – 2010. – № 1 (20). – P. 109–120.