УДК 616.3

ХИРУРГИЧЕСКИЙ СПОСОБ ПОЛНОГО ИЗЛЕЧЕНИЯ ГЭРБ

Залевский А.А., Горбунов Н.С., Большаков И.Н., Чикун В.И., Архипкин С.В.

ГБОУ ВПО «Красноярский государственный медицинский университет им. проф. В.Ф. Войно-Ясенецкого Минздрава РФ», Красноярск, e-mail: hiatus39@ya.ru

Предложена концепция патогенеза ГЭРБ, признающая основным его фактором врождённое или приобретённое отсутствие клапана Губарева, встречающееся у больных с грыжей пищеводного отверстия диафрагмы и с врождённым коротким пищеводом. Официальная концепция патогенеза ГЭРБ, признающая основной причиной ГЭРБ слабость нижнего пищеводного сфинктера, вероятно, ошибочная, а слабость сфинктера является следствием воздействия на него агрессивных компонентов рефлюксата. Оперативный приём воссоздаёт клапан, подобный клапану Губарева без изменения длины пищевода и коррекции давления нижнего пищеводного сфинктера, не создаёт дисфагию и рецидив болезни в отдалённые сроки, что свидетельствует о правильности концепции и о функциональной надёжности клапана, подтверждённой диспансерным наблюдением за 39 пациентами в отдалённые сроки от 10 до 17 лет.

Ключевые слова: **ГЭРБ, причина, патогенез, хирургия**

SURGICALLY COMPLETE CURE GERD

Zalewski A.A., Gorbunov N.S., Bolshakov I.N., Chikun V.I., Arkhipkin S.V.

Krasnoyarsk State Medical University named after Professor V.F. Voyno-Yasenetsky, Krasnoyarsk, e-mail: hiatus39@ya.ru

The concept of the pathogenesis of GERD, recognized as a major factor in his lack of congenital or acquired valve Gubarev, occurring in patients with hiatal hernia and congenital short esophagus. The official concept of the pathogenesis of GERD, which recognizes the main cause of GERD weakness of the lower esophageal sphincter is probably erroneous, as a consequence of the weakness of the sphincter of exposure to corrosive components refluxate. Operative technique recreates the valve similar to the valve without changing the length Gubarev esophagus and pressure correction of the lower esophageal sphincter does not produce dysphagia and recurrence of the disease in remote periods, indicating that the correct concept and the functional reliability of the valve, the confirmed clinical observation of 39 patients in the remote period from 10 to 17 years.

Keywords: GERD reason, pathogenesis, Surgery

Нижний пищеводный сфинктер (НПС) здоровых людей около 23 часов в сутки находится в состоянии тонуса покоя, сдерживая содержимое желудка от заброса в пищевод, но 20-30 раз в сутки на 20-30 секунд тонус покоя исчезает по причине физиологических релаксаций (отдыха) [3,4] НПС, но сохраняется остаточный тонус, обусловленный автономным интрамуральным нервным сплетением. В норме это время НПС помогает клапан Губарева (КГ), образованный острым углом Гиса. У людей с аксиальной грыжей пищеводного отверстия диафрагмы и людей с врождённым коротким пищеводом острого угла Гиса и КГ нет, а сила остаточного тонуса НПС недостаточна, чтобы сдержать внутрижелудочное давление [1,3], поэтому у них происходят прорыв желудочного содержимого в пищевод (рефлюксы) [1]. Агрессивные компоненты рефлюксата вызывают спазм НПС, пролонгируя пребывание их на слизистой оболочке пищевода и обуславливая проникновение через слизистую оболочку к НПС и его повреждение. Физиологические релаксации повреждённого сфинктера становятся более частыми и продолжительными, увеличивая время перехода из состояния физиологической релаксации в состояние тонуса покоя вплоть до зияния кардии. Круг патогенеза ГЭРБ замыкается.

Попытки восстановить функцию КГ воссозданием острого угла Гиса сшиванием дна желудка с пищеводом под или над диафрагмой, как правило, заканчивались неудачей. Попробуем разобраться в причинах этих неудач.

Известно, что средняя длина пищевода у женщины равна 24 см. У больных ГЭРБ с кардиальной грыжей пищеводного отверстия диафрагмы во время её формирования в средостение мигрировали 3 см брюшного отдела пищевода, 1 см пищевода, находящийся в кольце пищеводного отверстия диафрагмы и 3 см желудка. В результате пищеводно-желудочный переход переместился вверх на 7,0 см (3+1+3=7), а длина пищевода уменьшилась с 24 до 17,0 см (24–7=17). В течение многих лет он адаптировался к этой длине.

Чтобы создать манжетку Ниссена под диафрагмой надо переместить пищеводно-желудочный переход на 5 см ниже пищеводного отверстия диафрагмы, растянув при этом пищевод на 12,0 см (3+3+1+5=12 см), что составит 70% его длины (17см – 100%,

12 см – 70%). на такое растяжение пищевода реагирует тоническим спазмом, вывёртывающим или разрушающим манжетку. В результате рецидивирует аксиальная грыжа и ГЭРБ.

Для воссоздания КГ над диафрагмой служат следующие основания: аксиальная кардиальная грыжа пищеводного отверстия диафрагмы не оказывает вредного воздействия на органы средостения и никогда не ущемляется. Следовательно, нет клинической мотивации для обязательного её устранения.

Цель исследования. Разработка оперативного приёма на базе концепции патогенеза ГЭРБ, признающей ключевым его фактором врождённое и приобретённое отсутствие КГ.

в 2,5 см кпереди от переднего края кольца, соблюдая их параллельность (рис. 1).

Этот оперативный приём можно выполнить и эндоскопическим методом.

Потягивая за концы нити, и помогая сзади пальцем, пищеводно-желудочный переход перемещают в нишу между перикардом и диафрагмой. Концы нити связывают и, таким образом, фиксируют к НПС за передненижнюю дугу к средостенной поверхности диафрагмы, на этом оперативный приём заканчивается.

Анатомическая композиция и функция клапана. При перемещении пищеводно-желудочного перехода кпереди нижний отдел пищевода облегает задний овал сердца, а грыжевая часть желудка, обогнув сзади



Рис. 1. Схема проведения моделирующей нити:
1 – нить; 2 – передненижняя дуга кольца пищеводного отверстия диафрагмы;
3 – пищевод; 4 – линия пищеводно-желудочного перехода; 5 – грыжевой отдел желудка

Оперативный приём создания КГ из абдоминального доступа [2]

Выполняют верхнесрединную лапаротомию, мобилизуют и отводят левую долю печени, низводят под диафрагму грыжевые отделы желудка и пищевода, мобилизуют их задние стенки, иссекают переднюю часть грыжевого мешка. Передненижнюю дугу НПС стежком в 0,5-0,7 см прошивают нитью. Концы нити берут на зажимы. Пальцем, введённым между передней стенкой грыжевой части желудка и передним краем кольца пищеводного отверстия диафрагмы, отслаивают перикард от диафрагмы на 4-5 см кпереди и на ширину отверстия. Концы нити проводят сквозь диафрагму наперёд передний край кольца пищеводного отверстия диафрагмы, ложится на него и при этом подвёртывается под пищеводно-желудочный переход. Передняя грыжевая стенка желудка, лежащая на диафрагме, становится неподвижной створкой клапана. Когда НПС пребывает в состоянии тонуса покоя или остаточного тонуса, сомкнутое отверстие пищеводно-желудочного перехода находится над неподвижной створкой клапана, кпереди от входа в желудок, а продольная ось пищевода направлена не в просвет желудка, а на неподвижную створку. Задняя грыжевая стенка желудка также заходит за передний край кольца пищеводного отверстия диафрагмы, перекрывая вход в желудок (рис. 2).

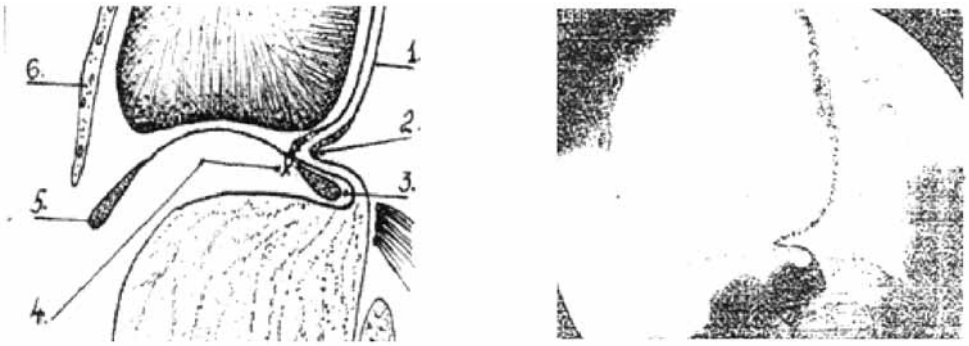

Рис. 2. Схема и соответствующая рентгенограмма пищевода со следами сернокислого бария на слизистой оболочке, отражающие положения створок клапана между приёмами пищи: 1 – пищевод; 2 – задняя стенка НПС; 3 – передний край кольца пищеводного отверстия диафрагмы; 4 – узел нити, фиксирующей НПС к диафрагме; 5 – диафрагма; 6 – грудина

Рис. 3. Схема и соответствующая боковая рентгенограмма пищевода и желудка, отражающие положения створок клапана во время прохождения по ним водной взвеси сернокислого бария: 1 – передненижняя дуга НПС, фиксированная швом к диафрагме; 2 – задняя стенка НПС (откидная створка клапана); 3 – левая доля печени

Во время акта глотания давлением пищевого комка задние грыжевые стенки пищевода и желудка отодвигаются кзади и пропускают его в желудок. Рефлекторное сокращение НПС приводит все элементы клапана в исходное положение и сохраняет его между приёмами пищи (рис. 3).

Материалы и методы исследования

Предлагаемая композиция клапана создана из абдоминального доступа у 39 больных ГЭРБ, ассоциированной с кардиальной грыжей пищеводного отверстия диафрагмы.

Результаты исследования и их обсуждение

Продолжительность послеоперационного лечения больных в отделении интенсивной терапии и в хирургическом отделении сократилась вдвое.

Диспансерное наблюдение с амбулаторными и стационарными обследованиями в сроки от 2-х до 17 лет за 36(92,3%) из 39 оперированных больных. У всех констатировано полное выздоровление. Критериями выздоровления были: отсутствие дисфагии и симптомов ГЭРБ, отсутствие эндоскопических и гистологических признаков рефлюкс-эзофагита, стабильный показатель pH>4 в дистальном отделе пищевода при 24 часовой pH-метрии, анатомическая и функциональная сохранность створок клапана, прослеженная рентгенологически.

Выводы

1. Ключевым фактором патогенеза ГЭРБ является отсутствие клапана Губарева.
2. Клапан Губарева, созданный в заднем средостении у больных с кардиальной грыжей пищеводного отверстия диафрагмы, полностью излечивает ГЭРБ, не создаёт дисфагию.
3. Правильность концепции патогенеза ГЭРБ, ключевым фактором которого признаётся отсутствие клапана Губарева, нашла полное практическое подтверждение в оперативном приёме, разработанном на её основе.

Список литературы

1. Ефимов Н.П. Замыкательная функция пищеварительного тракта. Сфинктеры пищеварительного тракта / Н.П. Ефимов – Томск // Сиб. мед. университет. – 1994а. – С. 111–119.
2. Залевский А.А. Способ лечения гастроэзофагеальной рефлюксной болезни восстановлением функции клапана Губарева над диафрагмой // Патент РФ №2198603 от 20.03.2003 от 21.02.2001. Публ. 20.02.2000, №5.
3. Шептулин, А.А. Современные представления о патогенезе, диагностике и лечении рефлюкс-эзофагита / А.А. Шептулин, В.Л. Храмов, Е.А. Санкина // Клинич. мед. – 1995. – № 6. – С.11-14.
4. Hornby P.J. Central control of lower esophageal sphincter relaxation / Hornby P.J., Abrahams T.P. // Dig. Am. J. Med. – 2000. – Vol. 108. – P. 90-98.