УДК 615.035.4

ПАТОГЕНЕТИЧЕСКИЕ АСПЕКТЫ ОСТЕОНЕКРОЗА ЧЕЛЮСТЕЙ ПРИ МИЕЛОМНОЙ БОЛЕЗНИ

[1,2,4]Рева И.В., [2,3]Рева Г.В., [3,4]Ямамото Т., [1,3]Усов В.В., [1,3]Русакова Е.Ю., [1,3]Толмачёв В.Е., [1,3]Ким А.Р., [1,3]Бочаров В.С., [1,3]Калинин О.Б., [2]Разумов П.В., [1,3]Калинин И.О., [1,2,3]Грахова Н.В.

[1]Дальневосточный федеральный университет, Владивосток;
[2]Инженерная школа ДВФУ, Владивосток;
[3]Школа Биомедицины ДВФУ, Владивосток, e-mail: RevaGal@yandex.ru;
[4]Международный медицинский научно-образовательный центр, Ниигата, e-mail: avers2@yandex.ru

С помощью гистохимических и иммуногистохимических методов изучены локальные изменения в слизистой оболочке полости рта на фоне миеломной болезни в динамике наблюдения в стоматологической клинике пациентки 56 лет. С помощью гистохимического метода Victoria blue для выявления состояния эластических волокон в сосудистой стенке и окружающей соединительной ткани, иммуногистохимического метода на выявление эффекторных иммуноцитов CD5 и пролиферативной активности изучены образцы биоптатов слизистой оболочки полости рта женщины 56 лет на фоне миеломной болезни в динамике наблюдения в течение 3-х месяцев. Установлено, что клетки, имеющие мембранные рецепторы на маркер CD5, мигрируют преимущественно в соединительнотканную пластинку слизистой оболочки полости рта, что свидетельствует о нарушении не только пролиферации лимфоцитов в необходимом для запросов иммунитета направлении, но и снижении адекватной дифференцировки лимфоцитов, так как следствием выселения CD5 из эпителиального пласта является нарушение его участия в повышении выживаемости Т-лимфоцитов и В-лимфоцитов подгруппы В-1а. На основании снижения количества коллагеновых волокон в собственной пластинке слизистой оболочки полости рта и усилении эластического компонента в сосудистой стенке сделано предположение о возможной роли эластического каркаса кровеносных сосудов в противорезорбционной реализации бисфосфонатов и противодействии микробной контаминации. Отмечено усиление пролиферации кератиноцитов, что сопровождается истощением регенераторного потенциала и изъязвлением поверхности слизистой оболочки десны, предшествующего остеонекрозу челюстей. Эти данные дополняют скудные сведения о патогенезе миеломной болезни.

Ключевые слова: миелома, слизистая оболочка полости рта, ангиогенез, CD5, канцерогенез, геном, контаминация, альтерация, остеонекроз, кератиноциты, эпителиальный барьер

PATHOGENETIC ASPECTS OF OSTEONECROSIS OF THE JAW IN MULTIPLE MYELOMA

[1,2,4]Reva I.V., [2,3]Reva G.V., [3,4]Yamamoto T., [1,3]Usov V.V., [1,3]Rusakova E.Y., [1,3]Tolmachev V.E., [1,3]Kim A.R., [1,3]Bocharov V.S., [1,3]Kalinin O.B., [1,2]Razumov P.V., [1,3]Kalinin I.O., [1,2,3]Grakhova N.V.

[1]Far Eastern Federal University,Vladivostok;
[2]Engineering School FEFU, Vladivostok;
[3]Biomedicine School FEFU, Vladivostok, e-mail: RevaGal@yandex.ru;
[4]International Medical Research Center (IMERC), Niigata, e-mail: avers2@yandex.ru

With the help of histochemical and immunohistochemical methods studied local changes in the mucous membrane of the mouth on a background of multiple myeloma in the dynamics of observation in the dental clinic patients 56 years of age. Using histochemical method Victoria vlue to identify the state of elastic fibers in the vascular wall and connective tissue and immunohistochemistry to identify the effector immune cells CD5 samples studied biopsies of the oral mucosa women 56 years against the backdrop of multiple myeloma in the dynamics of observation for 3 months. Found that cells having receptors on the membrane CD5 migrate mainly into the connective plate oral mucosa, indicating that not only the infringement of lymphocyte proliferation in the desired direction for the requests of immunity, but also an adequate reducing lymphocyte differentiation, as a consequence of the expulsion of the epithelial layer CD5 is a violation of its participation in the increase of the survival of T-lymphocytes and B-lymphocytes subgroups of B-1a. By reducing the amount of collagen fibers in the disc's own mucous membranes of the oral cavity and the elastic component of the vascular wall assumed the role of blood vessels in the cage elastic for anti-resorptive functions of bisphosphonates and counteract microbial contamination. Marked increase in the proliferation of keratinocytes, which is accompanied by depletion of regenerative potential and ulceration of the mucosal surface of the gums prior to osteonecrosis of the jaw. These data complement the scanty information on the pathogenesis of multiple myeloma.

Keywords: myeloma, oral mucosa, angiogenesis, CD5, carcinogenesis, genome, contamination, alteration, osteonecrosis, keratinocytes, epithelial barrier

Известно, что расходы на лечение миеломной болезни велики, а смертность при миеломе, тем не менее, высокая, лечение малоэффективное [13, 16, 19, 21]. Слизистая оболочка полости рта подвергается высокой антигенной нагрузке, при этом

в первую очередь вредным влияниям подвергаются кератиноциты, а от их функциональной лабильности зависит уровень резистентности организма к повреждаемым агентам [17]. В настоящее время практически отсутствуют данные об изменениях клеточного состава эпителиальных пластов слизистой оболочки протезного ложа и иммунного контроля этого процесса в условиях протезирования у больных миеломой, отсутствуют данные о механизмах остеонекроза челюстей на фоне приёма бисфосфонатов [6, 11, 26]. На современном этапе имплантирование зубов у стоматологических больных на фоне миеломы имеет абсолютное противопоказание при остеонекрозе челюстей [9]. При этом клиническая картина характеризуется появлением оголённых альвеолярных костей, зияющей и длительно незаживающей лункой зуба в случае его удаления, болезненной инфильтрацией, различной степенью нарушения физиологической функции [5]. Это связано с токсичностью бисфосфонатов, которая проявляется через механизм воздействия бисфосфонатов после проникновения в костную ткань и взаимодействие с кристаллами гидроксиапатита; создание высокой концентрации в лакунах резорбции и вокруг остеокластов, нарушение формирования цитоскелета остеокластов; снижение секреции лизосомальных ферментов остеокластами; подавление передачи межклеточных сигналов; ингибирование миграции остеокластов и их резорбтивной способности, подавление адгезии опухолевых клеток, а также нарушение формирования цитоскилета остеокластов [2, 7]. Бисфосфонаты оказывают целенаправленное воздействие на костную ткань в зонах, имеющих высокую скорость резорбции и регенерации [18]. Они тормозят резорбцию кости путем уменьшения активности и количества остеокластов за счет влияния на их способность к адгезии, подвижности, цитологической структуры, дифференциации длительности жизни [11]. Также бисфосфонаты оказывают стимулирующее влияние на остеобласты и макрофаги [20]. В исследованиях in vitro было установлено, что золедроновая кислота, подавляя пролиферацию и индуцируя апоптоз, оказывает непосредственное противоопухолевое действие на клетки миеломы человека и рака молочной железы [15]. Кроме этого, бисфосфонаты приводят к снижению кровотока в костной ткани, через эффект ингибирования ангиогенеза путем накопления HIF1a и снижения экспрессии VEGF [8, 27, 28]. В ряду этих препаратов можно выделить Зомету – препарат золедроновой кислоты, бисфосфонат IV поколения, противорезорбционная активность которой превышает первые бисфосфонаты более чем в 1000 раз. При этом совершенно не учитывается тот факт, что при остеонекрозе челюстей слизистая оболочка над поверхностью кости нарушена полностью, отсутствует не только покровный эпителий, но и собственная пластинка [1]. Всё это свидетельствует, прежде всего, о том, что идёт тяжёлое нарушение эпителиально-мезенхимных взаимоотношений, взаимного индукторного и ингибиторного альянса клеточных ансамблей и нарушение барьерных свойств эпителия в зоне патологического процесса [9]. В доклинический период остеонекроза челюстей явления эпителиальной деструкции, некроза и апопотоза проходят незамеченными [22, 27]. Но именно они могут быть причиной инфицирования и деструкции костной ткани, а не только очаги плазмацитопоэза и влияние запуска реминерализации кости из-за влияния фосфорных соединений [29]. Как профессиональные вредности, так и всюду в медицине, где патология (рак молочной железы, рак простаты, наркология) связана с применением фосфорсодержащих препаратов, отмена лекарственных средств должна быть не в связи с появлением болевого синдрома и некротических проявлений в костной ткани челюстей, а построена на основе объективных диагностических критериев.

Несмотря на то, что больные миеломой выявляются с частотой 4-5 случаев на 100000 населения, (в США 50000 больных миеломой) проблема механизмов патогенеза и профилактики остеонекрозов челюстей и эффективной стоматологической помощи, продления жизни на качественном уровне является одной из актуальнейших задач [3, 26]. При этом в авангарде разработки профилактических в отношении осложнений мероприятий оказываются иммуногистохимические методы диагностики, которые имели бы значение не только для научных разработок, но и реализовывались в практическом здравоохранении [12].

Таким образом, изучение всех составляющих иммунного гомеостаза слизистой оболочки полости рта больных миеломой чрезвычайно важно для понимания его механизмов, планирования лечебных мероприятий и реабилитации стоматологических больных на фоне миеломы при

использовании как традиционных, так и новых методов протезирования, включая дентальную имплантацию.

Цель исследования: повышение качества и эффективности стоматологического консервативного и хирургического лечения больных миеломой путём оптимизации диагностического ресурса, врачебной тактики, профилактики и устранения осложнений терапии.

Материалы и методы исследования

Материалом для исследования послужили биоптаты слизистой оболочки протезного ложа десны больной миеломой, в возрасте 56 лет, наблюдающейся у стоматолога в течение 10 лет. После удаления пластмассового протеза пациентка обследована согласно протоколу с заполнением медицинской карты стоматологического больного формы № 043/у. При клиническом осмотре использовали индекс гигиены полости рта Силнес–Лое, индекс подвижности зубов Миллера, индекс кровоточивости десен Мюллемана с целью определения степени выраженности воспалительных явлений в пародонте. При клиническом обследовании регистрировали наличие очагов гиперемии, отечности протезного ложа. Для оценки состояния тканей пародонта использовались пробу Шиллера–Писарева. Весь спектр клинических обследований слизистой оболочки протезного ложа проводился в динамике – в процессе удаления у пациентки ортопедической конструкции из пластмассы, удаления по клиническим показаниям зуба и подготовки протезного ложа десны к имплантированию.

Для гистологического исследования при удалении зуба и его корня, имплантации во время проведения микрохирургических пародонтологических операций по клиническим показаниям иссекались фрагменты слизистой оболочки десны объемом 0,3мм^3. Забор материала производился через 1, 3, 6 месяцев после удаления ортопедической конструкции и введения импланта, всего изучено 6 биопсий, изготовлено 62 среза.

Основным методом морфологического исследования явилось иммуногистохимическое фенотипирование на основе кластеров дифференцировки (Cluster of Differentiation – CD) CD5 и выявление активности белка p53, известного как белка антионкогена, индуктора апоптоза. Интенсивность пролиферативных процессов в эпителиальной пластинке оценивалась по митотическому индексу посредством маркера Ki-67: количество митозов на 100 клеток. Иммуноморфологическое исследование проводили в лаборатории патоморфологии университета г. Ниигата (Япония).

Кроме того, при анализе биопсий использовалась рутинные методики (окраска гематоксилином и эозином) Victoria blue по классическим протоколам исследований.

Изучение гистологических срезов и мазков-отпечатков осуществлялось с помощью микроскопа Olympus BX52 с оригинальным программным обеспечением для морфометрии.

Морфометрическая обработка полученных данных, проверка статистической значимости различий между группами по параметрам распределения и сравнение групп выборок проведено с применением методов вариационной статистики, параметрических и непараметрических методов корреляционного анализа.

Результаты исследования и их обсуждение

При изучении срезов биоптатов слизистой оболочки десны на фоне миеломы установлено, что слизистая оболочка гипертрофирована, гиперемирована, инфильтрирована не только в пределах соединительнотканной пластинки, но лейкоцитарная инфильтрация наблюдается в эпителиальной пластинке, достигая верхних слоёв шиповатого слоя (рис. 1а, б). При окрашивании методом Victoria blue установлено, что коллагеново-волокнистая составляющая соединительной ткани десны на фоне миеломной болезни ослаблена, в дерме присутствует незначительное количество коллагеновых волокон, при этом достоверно отмечается усиление эластического волокнистого каркаса кровеносных сосудов (рис. 2 в, г). В наших данных, как и по результатам Saito M. et al. (2014), это свидетельствует о том, что в патогенетической цепи изменений слизистой оболочки на фоне миеломной болезни в собственно соединительнотканной пластинке происходят качественные изменения с уменьшением и замещением коллагеново-волокнистого компонента на эластический [23]. Это может играть роль адаптации структур слизистой оболочки на изменяющиеся барьерные свойства поверхностных структур десны для предупреждения микробной контаминации в кровеносные сосуды и миграции лейкоцитов из просвета сосудов. По нашему мнению, такая перестройка способна оказывать влияние на сосудистые реакции в условиях имплантирования, а также опосредованно вследствие изменившихся условий проницаемости сосудистой стенки на противорезорбционную активность бисфосфонатов.

Наши исследования показали, что CD5 клетки располагаются в рыхлой волокнистой соединительной ткани сосочкового слоя слизистой оболочки десны, и лишь в небольшом количестве среди кератиноцитов (рис. 2 а-г). Учитывая то, что лимфоцитарный рецептор (T1) – мембранный белок, экспрессирован на поверхности Т-лимфоцитов и В-лимфоцитов подгруппы В-1а, регулирует пролиферацию Т-лимфоцитов, миграция CD5 преимущественно в соединительнотканную пластинку свидетельствует о нарушении пролиферации лимфоцитов в необходимом для

запросов иммунитета направлении, а, следовательно, и адекватной дифференцировки, так как следствием выселения CD5 из эпителиального пласта является выключение его участия в повышении выживаемости Т- и В-лимфоцитов подгруппы В-1а [14, 25]. CD5 относится к скавенджер-рецепторам суперсемейства SRCR и обеспечивает модулирование сигнального пути антигенного рецептора, что является причиной последующих индукционных влияний для усиления воздействия неблагоприятных факторов при неправильном перераспределении иммуноцитов. В результате того, что CD5 является ингибиторным рецептором, снижая FasL, способствует тому, что ингибирование активности каспазы 8 не происходит в полной мере. По нашим данным, в связи с нарушением представительства CD5 в эпителиальных пластах, в целом нарушается и антиген представление, т.к. мембранный белок CD5 является рецептором для PAMP (патоген-ассоциированных молекулярных образов).

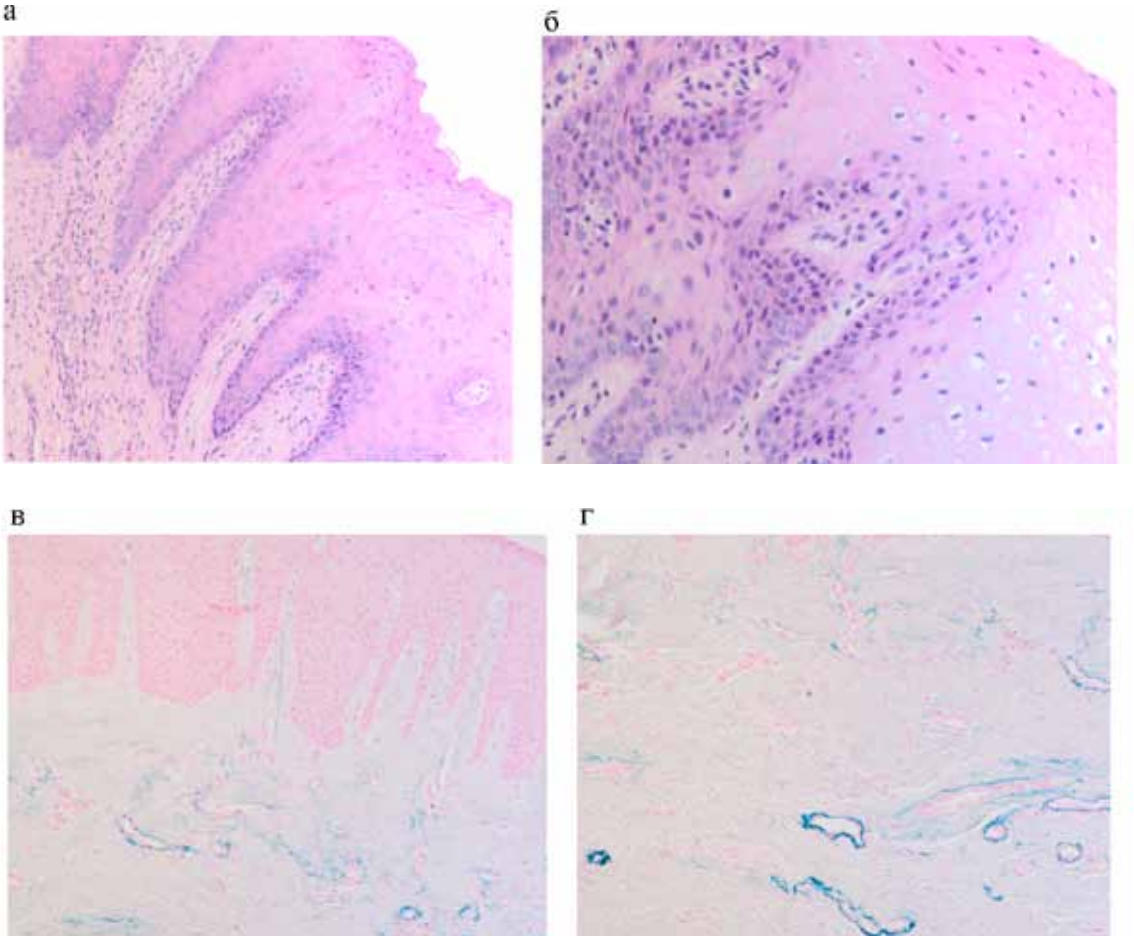

Рис. 1. Слизистая оболочка женщины 56 лет больной миеломой:
а, б – утолщение слизистой оболочки, гипертрофия, гиперемия, инфильтрация. Отмечается окрашивание эластических волокон в пределах мелких кровеносных сосудов сосочкового и в большей степени немногочисленных сосудов сетчатого слоя. Микрофото. А,б-окр. гематоксилин-эозином; в, г-окр. Victoria blue. Ув. а, б, в Х200; г Х400

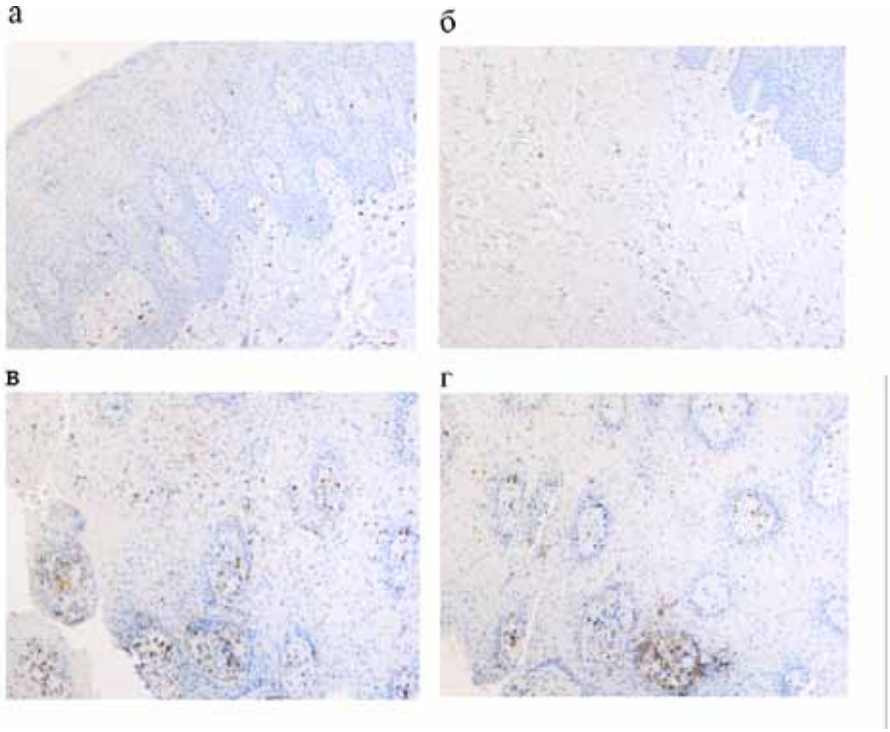

Рис. 2. Слизистая оболочка протезного ложа десны больной миеломой. Иммунная гистохимия. CD5 располагаются преимущественно в собственной пластинке слизистой оболочки десны. Микрофото. Ув. х400

При изучении сравнительной характеристики пролиферативной активности кератиноцитов в срезах биоптатов контроля и биптатов слизистой оболочки на фоне миеломной болезни выявлено усиление пролиферативной активности не только клеток базальных слоёв, но и высокая активность гена белка Ki-67 в слоях шиповатого слоя, прилежащих к базальной мембране.

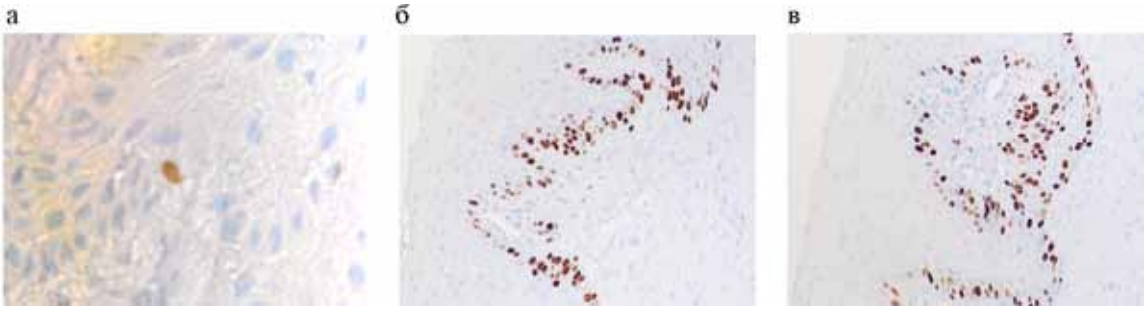

Рис. 3. Десна группы контроля (а) и десна на фоне миеломной болезни (б, в). Отмечается усиленная пролиферативная активность кератиноцитов на фоне миеломной болезни

Повышение пролиферативной активности свидетельствует о снижении барьерных свойств эпителиоцитов, необходимости замещения покровных клеток новыми. Остаётся открытым вопрос о возможности полноценной дифференцировки и специализации кератиноцитов для выполнения полноценной регенерации с закрытием дефекта и выполнением защитных свойств.

На основании результатов морфологического исследования биоптатов слизистой оболочки протезного ложа пациентов контрольной группы была составлена модель, характеризующая нормальное состояние локального иммунного гомеостаза у практически здоровых людей в сравнении со слизистой оболочкой биоптатов больной миеломой, взятых в динамике наблюдения (табл. 1).

Таблица 1

Показатели иммунного гомеостаза слизистой оболочки протезного ложа в норме и при миеломе -

Возраст	Кол-во клеток в поле зрения (M±m)	Распределение эластических и коллагеновых волокон	МИ
	CD5		
56 в норме	0,80±0,02	Равномерно в соединительной ткани	5,18±0,18
56 лет на фоне миеломы	3,8±0,06	Немногочисленны в соединительной ткани, преобладают вокруг кровеносных сосудов	3,2±0,09

*Доверительный интервал p<0,01.

Выводы

1. В патогенетических процессах в слизистой оболочке больных миеломной болезнью принимают участие CD5 клетки, миграция которых за пределы эпителия в соединительную ткань снижает дифференцировку лимфоцитов, снижает эффективность антигенпредставления и нарушает индукцию иммунного ответа. 2. Морфологические изменения сопровождаются увеличением эластического компонента соединительной ткани вокруг кровеносных сосудов и уменьшением его в окружающей сосуд ткани. 3 Выявлена роль иммунокомпетентных CD5 клеток слизистой оболочки полости рта как важного прогностического критерия в патогенезе миеломной болезни. 4. Материалы исследования являются основой для разработки дополнений в алгоритмы обследования стоматологических больных на фоне миеломной болезни, нуждающихся в ортопедическом лечении, что реально способствует повышению качества оказываемой ортопедической помощи и эффективности работы врача стоматолога. 5. По результатам исследования обоснована необходимость комплексной диагностики локального иммунного статуса у стоматологических пациентов.

Работа выполнена при поддержке научного фонда ДВФУ, в рамках государственного задания 2014/36 от 03.02.2014 г. и Международного гранта ДВФУ (соглашение № 13-09-0602-м от 6 ноября 2013 г.).

Список литературы

1. Favia G., Piattelli A., Sportelli P., Capodiferro S., Iezzi G. Osteonecrosis of the posterior mandible after implant insertion: a clinical and histological case report // Clin Implant Dent Relat Res. 2011 Mar;13(1):58-63. doi: 10.1111/j.1708-8208. 2009. 00181.x.

2. Fleisch H., Russell R.G., Francis M.D. Diphosphonates inhibit hydroxyapatite dissolution in vitro and bone resorption in tissue culture and in vivo // Science. 1969 Sep 19; 165(3899): 1262-4.

3. Frederico Omar Gleber Netto, Ivana Márcia Alves Diniz, Soraya Mattos Carmargo Grossmann, Mauro Henrique Nogueira Guimarães de Abreu, Maria Auxiliadora Vieira do Carmo, Maria Cássia Ferreira Aguiar Risk factors in burning mouth syndrome: a case–control study based on patient records (Citations: 2) Journal: Clinical Oral Investigations – CLIN ORAL INVESTIG vol. 15, no. 4, pp. 571-575, 2011.

4. García-Sanz R., Alegre A., Capote F.J., Hernández J.M., Rosiñol L., Rubia Jde L., Sureda A., Arriba Fd., Bargay J., Díaz Mediavilla J., García-Laraña J., Lahuerta J.J., Mateos M.V,. Prósper F., San Miguel J., Bladé J.; Grupo Español de Mieloma del Programa Español de Tratamientos en Hematología.Guidelines for the use of bisphosphonates in multiple myeloma: ecommendations of the expert committee of the Spanish Myeloma Group from the PETHEMA group] // Med Clin (Barc). 2010 Mar 6;134(6): 268-78.

5. Guo Y., Wang D., An J., Peng X., Cai Z., Guo C. Clinical analysis of 24 cases of bisphosphonate-related osteonecrosis of the jaw // Zhonghua Kou Qiang Yi Xue Za Zhi. 2014 Sep; 49(9):517-20.

6. Hjertner Ø, Standal T, Børset M, Sundan A, Waage A Bone disease in multiple myeloma // Med Oncol. 2006; 23(4):431-41.

7. Holzinger D., Seemann R., Klug C., Ewers R., Millesi G., Baumann A., Wutzl A. Long-term success of surgery in bisphosphonate-related osteonecrosis of the jaws (BRONJs) // Oral Oncol. 2013 Jan;49(1): 66-70. doi: 10.1016/j.oraloncology. 2012. 07. 008.

8. Ishtiaq S., Edwards S., Sankaralingam A., Evans B.A., Elford C., Frost M.L., Fogelman I., Hampson G. The effect of nitrogen containing bisphosphonates, zoledronate and alendronate, on the production of pro-angiogenic factors by osteoblastic cells // Cytokine.

9. Imai Y., Hasegawa T., Takeda D., Akashi M., Komori T. The osteogenic activity of human mandibular fracture haematoma-derived progenitor cells is affected by bisphosphonate in vitro.//Int J Oral Maxillofac Surg. 2014 Nov 20. pii: S0901-5027(14)00400-7.

10. Jantunen E., Kuittinen T., Nousiainen T. A pilot study on feasibility and efficacy of amifostine preceding high-dose melphalan with autologous stem cell support in myeloma patients.//Leuk Lymphoma. 2002 Oct;43(10):1961-5.

11. Landesberg R., Cozin M., Cremers S., Woo V., Kousteni S., Sinha S., Garrett-Sinha L., Raghavan S. Inhibition

of oral mucosal cell wound healing by bisphosphonates // J Oral Maxillofac Surg. 2008 May; 66(5): 839-47.

12. Lapko V.N., Miller P.S., Sheldon C.E., Nachi R., Kafonek C.J. Quantitative analysis of bisphosphonates in biological samples // Bioanalysis. 2014 Nov; 6(21): 2931-2950.

13. Lawson M.A., Ashcroft J., Croucher P.I. Bisphosphonate therapy in the treatment of multiple myeloma // Curr Pharm Des. 2010; 16(27): 3028-36.

14. López-Elizalde R., Lemus-Rodríguez Y., Godínez-Rubí M., Madrigal-Saray A., Muñoz-Serrano J.A., Velásquez-Santana H. // Intracranial tumor behavior of plasma cell neoplasms. Report of 2 cases and literature review.Cir Cir. 2013 Sep-Oct; 81(5):431-5.

15. Marino R., Orlandi F., Arecco F., Gandolfo S., Pentenero M. Osteonecrosis Of The Jaw In A Patient Receiving Cabozantinib.//Aust Dent J. 2014 Dec 4. doi: 10.1111/adj.12254.

16. Milstein D.M., te Boome L.C., Cheung Y.W., Lindeboom J.A., van den Akker H.P., Biemond B.J., Ince C. Use of sidestream dark-field (SDF) imaging for assessing the effects of high-dose melphalan and autologous stem cell transplantation on oral mucosal microcirculation in myeloma patients.//Oral Surg Oral Med Oral Pathol Oral Radiol Endod. 2010 Jan; 109(1): 91-7. doi: 10.1016/j.tripleo. 2009. 08.041.

17. Mozzati M., Martinasso G., Maggiora M., Scoletta M., Zambelli M., Carossa S., Oraldi M., Muzio G., Canuto R.A. Oral mucosa produces cytokines and factors influencing osteoclast activity and endothelial cell proliferation, in patients with osteonecrosis of jaw after treatment with zoledronic acid.//Clin Oral Investig. 2013 May;17(4):1259-66. doi: 10.1007/s00784-012-0800-7.

18. Mühlbauer R.C., Russell R.G., Williams D.A., Fleisch H. The effects of diphosphonates, polyphosphates, and calcitonin on «immobilisation osteoporosis» in rats.//Eur J Clin Invest. 1971 May;1(5):336-44.

19. Nakashima Y., Shiratsuchi M., Abe Y., Muta K., Tani K., Shiokawa S., Nishimura J. Sustained molecular remission by non-myeloablative stem cell transplantation after autologous hematopoietic stem cell transplantation in a patient with multiple myeloma // Leuk Lymphoma. 2005 Aug;46(8):1217-22.

20. Oriol A., Motlló C. New drugs in the treatment of multiple myeloma // Med Clin (Barc). 2014 Sep 15; 143(6): 268-74.

21. Petrucci M.T., Calabrese E., Levi A., Federico V., Ceccolini M., Rizzi R., Gozzetti A., Falco P., Lazzaro C., Martelli E., Boccadoro M., Lauria F., Liso V., Cavo M., Foa R. Cost of illness in patients with multiple myeloma in Italy: the CoMiM study.//Tumori. 2013 Jul-Aug;99(4):e193-202.

22. Rodrigues P., Hering F,. Imperio M. Safety of I.V. Nonnitrogen Bisphosphonates on the Occurrence of Osteonecrosis of the Jaw: Long-Term Follow-Up on Prostate Cancer Patients // Clin Genitourin Cancer. 2014 Oct 23. pii: S1558-7673(14)00231-6.

22. Saito M., Grynpas M.D., Burr D.B., Allen M.R., Smith S.Y., Doyle N., Amizuka N., Hasegawa T., Kida Y., Marumo K., Saito H. Treatment with eldecalcitol positively affects mineralization, microdamage, and collagen crosslinks in primate bone. Bone. 2014 Dec 4. pii: S8756-3282(14)00449-9.

24. Teruya-Feldstein J. Diffuse large B-cell lymphomas with plasmablastic differentiation // Curr Oncol Rep. 2005 Sep; 7(5): 357-63.

25. Thieblemont C., Dumontet C., Saad H., Roch N., Bouafia F., Arnaud P., Hequet O., Espinouse D. Salles G., Roy P., Eljaafari-Corbin A., Du Manoir-Baumgarten C., Coiffier B. Amifostine reduces mucosal damage after high-dose melphalan conditioning and autologous peripheral blood progenitor cell transplantation for patients with multiple myeloma.//Bone Marrow Transplant. 2002 Dec; 30(11): 769-75.

26. Thomas Ziebart, Andreas Pabst, Marcus Oliver Klein, Peer Kämmerer, Leonie Gauss, Dan Brüllmann, Bilal Al-Nawas, Christian Walter Bisphosphonates: restrictions for vasculogenesis and angiogenesis: inhibition of cell function of endothelial progenitor cells and mature endothelial cells in vitro (Citations: 9) Journal: Clinical Oral Investigations – CLIN ORAL INVESTIG , vol. 15, no. 1, pp. 105-111, 2011

27. Ural A.U., Avcu F. Therapeutic role of bisphosphonate and radiation combination in the management of myeloma bone disease.//Clin. Cancer Res. 2007 Jun 1; 13(11):3432.

30. Walter C., Pabst A.M., Ziebart T. Effects of a low-level diode laser on oral keratinocytes, oral fibroblasts, endothelial cells and osteoblasts incubated with bisphosphonates: An in vitro study // Biomed Rep. 2015. Jan; 3(1):14-18.

31. Wutzl A., Eisenmenger G., Hoffmann M., Czerny C., Moser D., Pietschmann P., Ewers R., Baumann A. Osteonecrosis of the jaws and bisphosphonate treatment in cancer patients // Wien Klin Wochenschr. 2006 Aug; 118(15-16): 473-8.