УДК 611.4

МОРФОТИПЫ ЛИМФАТИЧЕСКОЙ СИСТЕМЫ

Петренко В.М.

Санкт-Петербург, e-mail: deptanatomy@hotmail.com

Лимфатическая система имеет, вероятно, 2 крайних морфотипа (магистральный лептотип и дисперсный эвритип), которые соответствуют 2 крайним соматотипам человека, долихоморфному и брахиморфному.

Ключевые слова: лимфатическая система, морфотип, человек

MORFOTYPES OF LYMPHATIC SYSTEM

Petrenko V.M.

St.-Petersburg, e-mail: deptanatomy@hotmail.com

Lymphatic system has probably 2 extreme morfotypes (magistral leptotype and disperse evritype), which correspond to 2 extreme somatotypes of man, dolichomorfic and brachimorfic.

Keywords: lymphatic system, morfotype, man

Конституция (общее устройство) лимфатической системы (ЛСи) определяет ее реакции на все воздействия окружения, включая толчки лимфотока, и состоит в сегментарной организации ЛСи. Она обусловлена особенностями лимфатического русла (ЛР), его топографии (ветвящейся артерией) и строения стенок (клапанами). Поэтому все сегменты ЛСи я разделил на 2 группы:

1) генеральные (общие для ЛР и кровеносного русла) или системные;

2) специальные (собственные ЛР) или локальные, межклапанные, объединяются с другими компонентами генеральных сегментов посредством соединительной ткани [12].

ЛСи является частью сердечно-сосудистой системы и тела человека в целом, которые имеют вариабельное строение. Выделяют разные типы телосложения (соматотипы) человека как морфологические проявления типов его конституции [1–3, 6, 9, 11]. Поэтому можно и следует выделять морфотипы ЛСи, адекватные типам конституции ЛСи, которые охватывают определенные индивидуальные варианты ее строения и физиологических реакций. Например: разные число и распределение клапанов на протяжении ЛР с разной конструкцией, а, следовательно, разные число, длина и размещение межклапанных сегментов ЛР детерминируют разные варианты транспорта лимфы – функционирования ЛР, в т.ч. соотношения перистальтической и фазной форм сократительной активности, раздельных и групповых сокращений соседних лимфангионов, в т.ч. их лимфоидной разновидности – лимфоузлов (ЛУ). Пассивные движения ЛР, как и морфогенез ЛР, в т.ч. комплексов микрососудов с лимфоидной тканью, регулируются окружением ЛР [8, 12]. Так очень важна связь ЛР с мышцами, пример: цистерна грудного протока (ЦГП) и поясничные ножки диафрагмы – пассивное лимфатическое сердце (Haller A., 1765; Иосифов Г.М., 1930) [4]. ЦГП подобен пристеночный лимфангион брыжейки в связи с мышечной оболочкой кишки (Horstmann E., 1951) [8]. Считаю разработку типов конституции и морфотипов ЛСи перспективным направлением развития лимфологии. Представьте себе, что практический врач определяет морфотип ЛСи по внешнему виду пациента, с использованием общедоступных методов исследования (соматоскопия, антропометрия) !

Цель: составить виртуальные модели морфотипов ЛСи человека.

Материал и методы исследования

Для описания научно обоснованных морфотипов ЛСи необходимы ее прямые, комплексные исследования на взрослых людях, лучше молодого возраста (20–35 лет). При этом следует:

1) проводить строгий отбор по группам – типичные астеники, нормостеники и гиперстеники;

2) исключить из выборок всех лиц, перенесших тяжелые заболевания, особенно с поражением сердечно-сосудистой системы, лимфоидных органов и эндокринных желез, деформацией опорно-двигательного аппарата и т.п.

Исследования можно проводить на трупах, но лучше – прижизненные, с лимфографией [10], а еще лучше – сочетанные. У меня нет такой возможности. Поэтому я использовал материалы редких исследований строения ЛСи, к сожалению, лишь ее фрагментов, с учетом соматотипа, к тому же с ограниченными выборкой [4, 5] или параллелями с соматотипом [10]. Я провел собственный анализ этих материалов для определения виртуальных морфотипов ЛСи человека.

Организация индивидуумов имеет по крайней мере две составляющие – морфологическую и функциональную [1, 2]. Соматотип как морфологическое проявление конституции человека дает неполное представление об условиях формирования ЛСи так

же, как морфотип ЛСи не есть полное отражение содержания конституции ЛСи. Функциональная составляющая конституции проецируется прежде всего на клеточно-тканевой уровень организации и ее субмикроскопические изменения, морфологическая составляющая – прежде всего на органный (и выше) уровень и макроскопические признаки. Но в своей повседневной работе врач сталкивается в первую очередь и главным образом с соматотипом, если иметь в виду объективное исследование. Такие исследования, как биопсия, цито- и гистохимия, электронная микроскопия, лимфография, даже в условиях стационара – это не общедоступная данность.

Результаты исследования и их обсуждение

По Д.А. Жданову [4], у 10% людей ЛР в начальном отделе ГП (НОГП) не расширено – простое слияние поясничных стволов (ПСПС), у 90% – ЛР расширено в виде их сплетения (СПС) или цистерны, в т.ч. в их сочетании. Крайние варианты формирования ГП – ПСПС и ЦГП, когда ГП начинался на разных уровнях: при обнаружении ЦГП – на 1–2 позвонка ниже, основание ЦГП – еще ниже, ампуловидная ЦГП в среднем ниже (на 1/3–1/2 позвонка), чем более узкие конусовидная и веретеновидная. Еще ниже начиналась удлиненная четковидная ЦГП, что я объясняю тем, что это переходная цистерна (с ПС на начало ГП). Любая цистерна в этой области (ЦГП и ЦПС) отсутствовала у чуть более, чем у 1/2 людей с долихоморфным и у 1/6 людей с брахиморфным телосложением (ЛДТ:ЛБТ ≈ 3:1), ЦГП – у 69% ЛДТ и у 28,6% ЛБТ (2,4:1). Узкие и широкие цистерны встречались почти с одинаковой частотой у ЛБТ, а у ЛДТ узкие – в 2,5 раза чаще. У взрослых любая цистерна отсутствовала всегда у ЛДТ, у 1/4 ЛМТ, у 10% ЛБТ. Таким образом, НОГП у ЛДТ имел меньшую емкость и располагался выше, чем у ЛБТ. Я выстроил ряд форм НОГП по их преимущественной проекции на позвоночный столб (сверху вниз): ПСПС-2 ПС (острый угол) → ПСПС-3 ПС («кисточка»), узкопетлистое СПС → широкопетлистое СПС → ЦГП с СПС. Т.е. удлинение тела человека с его сужением сопровождается магистрализацией ЛР путем уменьшения числа сосудов, укорочение тела с расширением – расширением ЛР, дисперсионным (путем увеличения числа и ветвления сосудов) или концентрированным (путем локального растяжения сосуда), с образованием соответственно сплетения или цистерны. Именно так можно объяснить, почему, исходя из данных Д.А. Жданова [4], ЛДТ имеют ЛР «узкого» лептотипа (магистральная форма → ПСПС), а ЛБТ – ЛР «широкого» эвритипа (обширное СПС + цистерна).

Д.А. Жданов, по его же данным, изучил ГП и корни ГП у 15 взрослых людей с НОГП таких видов:

1) ПСПС – 3 (20%), в т.ч. 2 ЛДТ, мужчина и женщина, и 1 ЛБТ, женщина (2:1);

2) СПС (широко- и узкопетлистое) – 2 (13,3%), оба ЛМТ, мужчина и женщина;

3) ЦПС с широкопетлистым СПС – 1 (6,7%), ЛМТ, мужчина;

4) ЦГП – 9 (60%), в т.ч. 8 (53,3%) – в сочетании с СПС, широкопетлистым (3/4) или узкопетлистым (1/4), причем ЦГП встречалась у женщин и ЛБТ в 1,5 раза чаще, чем у мужчин и ЛМТ.

Д.А. Жданов на 19 трупах взрослых людей (старше 15 лет) обнаружил 1 случай концентрированной формы (2–3 крупных ЛУ, расположенных рядом) и 7 случаев дисперсной формы левой латероаортальной цепи поясничных ЛУ. Я обнаружил в протоколах Д.А. Жданова только 6 из этих 8 препаратов, относящихся к людям старше 15 лет, и все с дисперсной формой организации указанной цепи, ЛДТ не было, а ЛМТ:ЛБТ = 1:1. На этих 6 препаратах регистрировались 1 ЦПС и 5 ЦГП, в т.ч. в сочетании с СПС-5.

Материалы Д.А. Жданова в его и моем изложениях, а также результаты рентгенографии [10] свидетельствуют, что расширение ЛР (дисперсия в виде сплетения или растяжение в виде цистерны) нарастает в ряду: ЛДТ → ЛМТ → ЛБТ. По моим наблюдениям у плодов [7] и судя по рисункам Д.А. Жданова, продольная дисперсия поясничных ЛУ растет в ином направлении. Как и ПСПС, она наиболее характерна для ЛДТ. Но, вероятно, не стоит жестко привязывать 1 из 3 форм НОГП к 1 из 3 типов конституции человека, скорее дело в степени интегрального расширения ЛР в области НОГП.

При описании окружения НОГП обычно никак не отмечается его гистотопография. Между тем А.А. Богомолец [1] считал, что разные типы конституции человека характеризуются преимущественным развитием разных соединительных тканей (СТ): астенический тип – вяло реагирующей, тонкой, нежной СТ (может быть ретикулярной вокруг синусов ЛУ ?); фиброзный (~ мышечный) тип – плотной волокнистой СТ (сухожилие диафрагмальной мышцы около ЦГП ?); пастозный, липоматозный (~ дигестивный) тип – рыхлой и жировой СТ, склонных к задержке жидкости (→ СПС ?). Вывод: увеличение плотности СТ, окружа-

ющей ЛР (СТ – кондуктор/медиатор экстравазальных факторов лимфотока), приводит к росту транспортных возможностей ЛР, в т.ч. ЛУ: соотношение структуры и функций ЛУ фрагментарного, транспортного и компактного, «иммунного» типов.

М.С. Лисицын [5] у 46 взрослых людей обнаружил шейную дугу ГП, 31 круто изогнутую (ДКИ) и 15 плоских или пологих (ДПИ), ДКИ – при узком верхнем отверстии грудной клетки, ДПИ – когда это отверстие было широким. У мужчин ДКИ и ДПИ встречались с примерно одинаковой частой (9:10), а у женщин – гораздо чаще ДКИ (4,4:1). ДКИ чаще (в 2,44 раза) обнаруживалась у женщин, чем у мужчин, а ДПИ – наоборот, чаще у мужчин (в 2 раза). Д.А. Жданов [4] писал, что у ЛДТ преобладает ДКИ, у ЛБТ – ДПИ. По его таблицам видно, что ДКИ чаще всего (44,68 %) встречается у ЛМТ, реже всего (23,4 %) – у ЛБТ, а ДПИ – у ЛБТ и ЛДТ соответственно (41,67; 25 %). Д.А. Жданов изучил трупы только 16 людей 26–62 лет обоего пола (6 мужчин и 10 женщин). На 13 препаратах (81,25 %) была обнаружена высокая ДКИ – ЛДТ:ЛМТ:ЛБТ = 1:8:4, на 3 препаратах – низкая ДПИ, только у ЛБТ. Соотношение мужчин и женщин меняется мало: ДКИ – 1:1,8, ДПИ – 1:2, разница тем более несущественна при таком малом объеме исследования. Мои выводы по результатам анализа обеих выборок:

1) во все возраста укорочение и расширение тела человека (ЛДТ → ЛБТ) сопровождаются опущением и уплощением дуги шейной части ГП вплоть до ее полной редукции;

2) форма и топография дуги ГП зависят от соматотипа в большей степени, чем от пола.

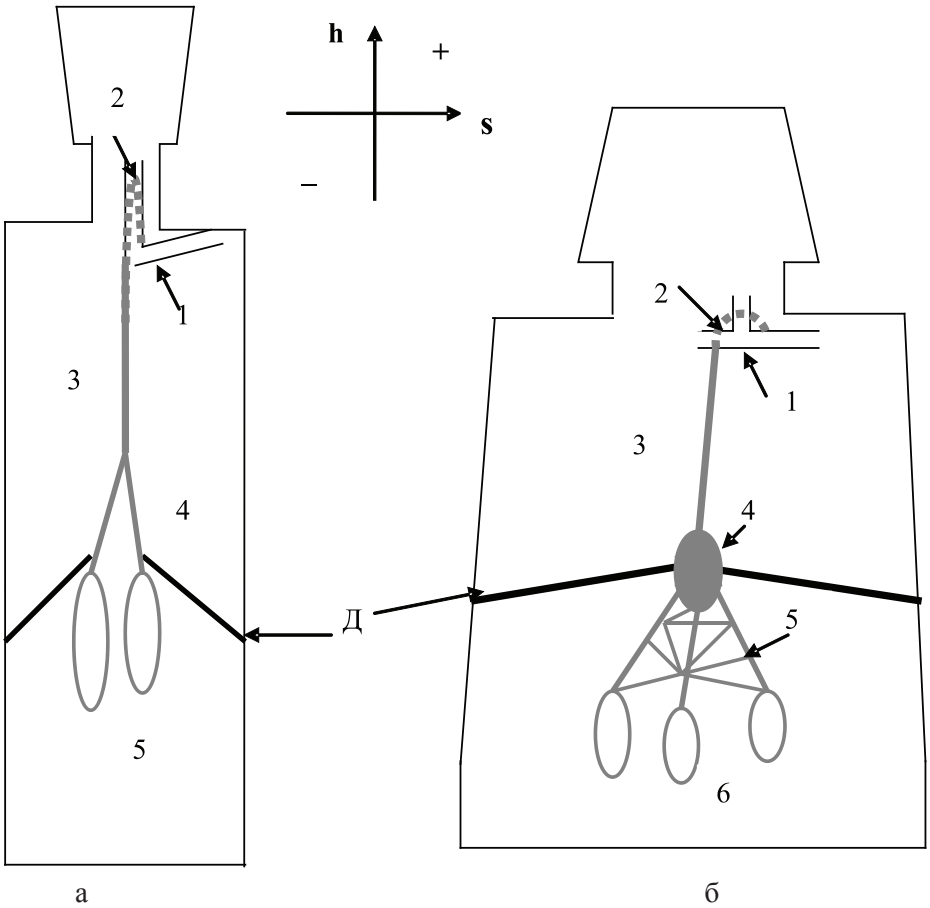

Крайние виртуальные морфотипы лимфатической системы (а – лептотип; б – эвритип) у людей с долихоморфным (h↑) и брахиморфным (s↑) телосложением на примере конструкции и топографии грудного протока и его корней. А:
1 – острый левый венозный угол шеи; 2,3 – высокая, узкая шейная дуга и грудная часть грудного протока; 4 – поясничные стволы с их высоким и простым слиянием в грудной полости;
5 – поясничные лимфоузлы; Д – диафрагма. Б: 1 – развернутый левый венозный угол шеи;
2,3,4 – низкая и широкая, плоская шейная дуга, грудная часть и цистерна грудного протока;
5 – сплетение поясничных стволов; 6 – поясничные лимфоузлы; Д – диафрагма

Заключение

Представленные данные позволяют предположить, что ЛСи имеет крайние морфотипы: узкий и магистральный – лептотип, широкий и дисперсный – эвритип (рисунок). Они соответствуют крайним соматотипам человека. Астеник имеет лепто- или долихоморфное телосложение – длинное, узкое тело с такой же шеей и слабой мускулатурой, а гиперстеник – наоборот [3, 6, 9]. Поэтому у астеника должна быть высокая и узкая ДКИ в шейной части ГП, а у гиперстеника – низкая и широкая ДПИ. Сходно с НОГП – ПСПС или ЦГП. Д.А. Жданов [4] не смог объяснить происхождение индивидуальных вариантов строения и топографии НОГП: хотя ЦГП встречалась у взрослых чаще, чем у плодов, расширение НОГП вряд ли, по его мнению, было связано с прямохождением человека. Объяснить это можно проще: если НОГП находится выше поясничных ножек диафрагмы, как у ЛДТ, то они не могут растягивать ГП в процессе дыхательных экскурсий с образованием ЦГП. По моим данным [7], уровень слияния ПС определяется особенностями раннего фетального органогенеза, вторичных сращений брюшины и, в этой связи, с числом и уровнем размещения поясничных ЛУ, наиболее высоким при ПСПС, вероятно, характерным для ЛДТ. Сеть синусов ЛУ можно представить как компактный вариант лимфатических сплетений (СПС – это их дисперсный вариант). Тогда от транспортного, мышечно-фиброзного мезотипа «отходят» 2 крайних типа ЛСи – компактный, реактивный лептотип и дисперсный, пастозный эвритип, у которых снижение мышечного тонуса компенсируется увеличением объема лимфатических сплетений – узловатых у астеников (компактный, лимфоидный морфотип) и обширных, но рыхлых сосудистых у гиперстеников (дисперсный морфотип). Неслучайно, что ПСПС, в связи с наибольшим числом поясничных ЛУ и обширными вторичными сращениями брюшины, встречаются только у людей [7], как и астеническая конституция [1]. Но должен подчеркнуть: я предлагаю виртуальные модели морфотипов ЛСи как части типов конституции ЛСи. Их реальное содержание и соответствие типам конституции человека предстоит еще выяснить в ходе комплексных исследований. До сих пор даже разделение конституции человека на типы проводится противоречиво. Так по C.Sigaud и E.Kretschmer [3] «средний» тип конституции – мышечный (тогда НОГП → ЦГП ?!), а по А.М. Геселевичу [9] мускулатура лучше всего развита у ЛБТ (у них НОГП → ЦГП ?), т.е. у гиперстеников (?), а для них характерно развитие жировой ткани, склонной к задержке жидкости [1] (тогда НОГП → СПС ?!). При ПСПС длина ГП, вероятно, наименьшая в связи с высоким началом ГП. Поэтому в таком ГП может быть меньше клапанов, по крайней мере в НОГП, где длиннее межклапанные сегменты [8]. Это детерминирует преобладание перистальтической формы сократительной активности в НОГП. Так утверждал А.Ф. Цыб [10], но без учета конструкции НОГП.

Список литературы

1. Богомолец А.А. Введение в учение о конституциях и диатезах. – М.: Изд-е М. и С.Сабишниковых, 1926. – 172 с.

2. Бунак А.М. Антропометрия. Практический курс. Пособие для университетов. – М.: Гос.уч.-пед.изд-во наркомпроса РСФСР, 1941. – 368 с.

3. Воробьев В.П. Анатомия человека. Руководство и атлас для студентов и врачей в 3-х томах. – М.: Гос. мед. изд-во, 1932. – Т. 1. – 702 с.

4. Жданов Д.А. Хирургическая анатомия грудного протока и главных лимфатических коллекторов и узлов туловища человека. – Горький: Изд-во Горьковск. мед. ин-та, 1945. – 308 с.

5. Лисицын М.С. Ductus thoracicus // Новый хирург.архив. – 1922. – Т. 1. – № 4. – С. 576–584.

6. Лысенков Н.К., Бушкович В.И. Нормальная анатомия человека. – 2-е изд-е. – М.-Л.: Гос. мед .изд-во, 1933. – 611 с.

7. Петренко В.М. Эволюция и онтогенез лимфатической системы. – 2-е изд. – СПб.: Изд-во ДЕАН, 2003. – 336 с.

8. Петренко В.М. Функциональная морфология лимфатических сосудов. Второе издание. – СПб.: Изд-во ДЕАН, 2008. – 400 с.

9. Тегако Л., Кметинский Е. Антропометрия: учебное пособие. – М.: Изд-во «Новое знание», 2004. – 400 с.

10. Цыб А.Ф., Чепеленко Г.В., Нестайко О.В. Рентгенанатомия грудного протока // Вестник рентгенанат-и и радиол-и. – 1975. – № 1. – С. 60–66.

11. Шевкуненко В.Н., Геселевич А.М. Типовая анатомия человека. – Л.-М.: ОГИЗ, Гос. изд-во биол. и мед. литры, 1935. – 232 с.

12. Petrenko V.M. Segmentary construction as constitution of lymphatic system // European Journal of Natural History. – 2012. – № 3. – P. 16–19.