УДК 611.346:616-092.9

ФОРМА И ТОПОГРАФИЯ СЛЕПОЙ КИШКИ У БЕЛОЙ КРЫСЫ

Петренко В.М.

Санкт-Петербург, e-mail: deptanatomy@hotmail.com

Слепая кишка белой крысы имеет форму изогнутого чаще вправо конуса или рога, илеоцекальный угол располагается по средней линии или рядом с нею. Реже полукольцевидная слепая кишка крысы находится влево от средней линии и петель подвздошной кишки.

Ключевые слова: слепая кишка, форма, топография, крыса

SHAPE AND TOPOGRAPHY OF CAECUM IN WHITE RAT

Petrenko V.M.

St.-Petersburg, e-mail: deptanatomy@hotmail.com

Caecum of white rat has shape of cone, which curved often on right side, or horn, ileocaecalis angle is situated on middle line or about it. Rare the semicircular caecum lies on left side from middle line and loops of ileum.

Keywords: caecum, shape, topography, rat

У человека слепая кишка (СК) находится вправо от средней линии, чаще в правой подвздошной ямке или над ней, редко – под правой долей печени, когда отсутствует восходящая ободочная кишка (ВОК). СК человека имеет довольно вариабельную форму, по данным В.И. Ошкадерова, мешкообразную, воронкообразную или коническую [3]. В среднем длина СК человека составляет 5–7 см, а ширина – 5,5 см [3], т.е. отношение ширины к длине (h/l) колеблется около 1. Форма и, особенно, топография СК белой крысы описаны в литературе ограничено, хотя крыса является важным лабораторным животным. У СК крысы нет червеобразного отростка [1, 2], форма – мешкообразная, размеры больше, чем у желудка [1]. В СК крысы выделяют основание и верхушку. Из основания СК выходит ободочная кишка, а рядом заканчивается подвздошная кишка [1].

Материал и методы исследования

Работа выполнена на белых крысах:

1) 40 зародышей 12–21 сут, их серийные гистологические срезы в трех основных плоскостях (гематоксилин и эозин, графическая реконструкция);

2) 10 новорожденных (1-е сут жизни);

3) 20 крыс 1–3-го мес. – послойное препарирование после фиксации в 10% растворе формалине, описание и фотографирование органов брюшной полости крысы, лежащей на спине (~ в вертикальном положении, как у человека).

Результаты исследования и их обсуждение

СК белой крысы (рис. 1) немного меньше желудка (чаще – по длине), относительно длинная и узкая ($h/l = 0{,}24–0{,}3$), по сравнению с СК человека, имеет форму изогнутого вправо конуса или рога. Вход в СК сближен с выходом из нее в большей степени, чем у желудка крысы. Дорсальная часть (основание) СК явно шире ее вентрального конца (верхушка), тело СК – самая широкая, ее средняя часть, находится вентральнее илеоцекального угла. В вогнутый край СК, около основания, «впадает» подвздошная кишка. Основание СК продолжается в более узкую ВОК, между ними определяется сужение (~ пилорус между желудком и двенадцатиперстной кишкой). Илеоцекальный угол чаще расположен по средней линии или около нее. Основание СК имеет (косо)сагиттальное направление, вентральнее СК круто поворачивает вправо от средней линии. Тело СК лежит поперечно на вентрокраниальной поверхности петель тонкой кишки. Они находятся краниальнее и каудальнее илеоцекального угла, причем петли подвздошной кишки – слева и вентральнее, тощей – справа и дорсальнее. СК может лежать под (каудальнее) петлями подвздошной кишки. Соответственно СК находится или в кософронтальной, или в поперечной плоскости (рис. 2). СК крысы может (почти) целиком располагаться влево от средней линии (рис. 3), кососагиттально, причем ее верхушка опускается в левую подвздошную ямку. В этом случае петли подвздошной кишки находятся справа от СК, а петли тощей кишки – справа от среднего сегмента ВОК, который служит продолжением короткого начального отрезка ВОК (редукция вентральной петли). По выходе из СК такая ВОК очень круто поворачивает дорсально (и немного влево). При фронтальном размещении большей частью правосторонней СК начальный отрезок ВОК описывает гораздо более пологую, поперечную дугу справа от илеоцекального угла.

Я обнаружил 2 крайних варианта СК по топографии – кософронтальная, правосторонняя, и кососагиттальная, левосто-

ронняя. Обе эти СК – наиболее узкие ($h/l \approx 0{,}24–0{,}25$) и искривленные, соответственно углообразная (рог) и полукольцевидная. В обоих случаях основание СК имеет ретроградное, каудокраниальное направление: короткая, широкая продольная трубка между концом подвздошной кишки и началом ВОК круто поворачивает к верхушке СК краниальнее илеоцекального угла. При этом пассаж содержимого из подвздошной кишки в СК происходит в противоход (затруднен), в ВОК – по ходу (облегчен). Обе расположены рядом в основании СК, как у человека, но каудальнее тела СК. Поперечная СК занимает промежуточное положение, но наиболее широка ($h/l \approx 0{,}3$) и наименее изогнута. И неслучайно: СК лежит вентральнее конца подвздошной кишки и начала ВОК (в одной плоскости), угол между которыми ≈ 90°. Это затрудняет пассаж содержимого из подвздошной кишки в начало ВОК и способствует его депонированию в СК. Вторичные сращения брюшины у крысы ограничены, все отделы ее тонкой и толстой кишок сохраняют значительную подвижность. Поэтому можно предположить не только топографо-генетическую, но и функциональную природу (динамический характер) описанных вариантов строения СК крысы.

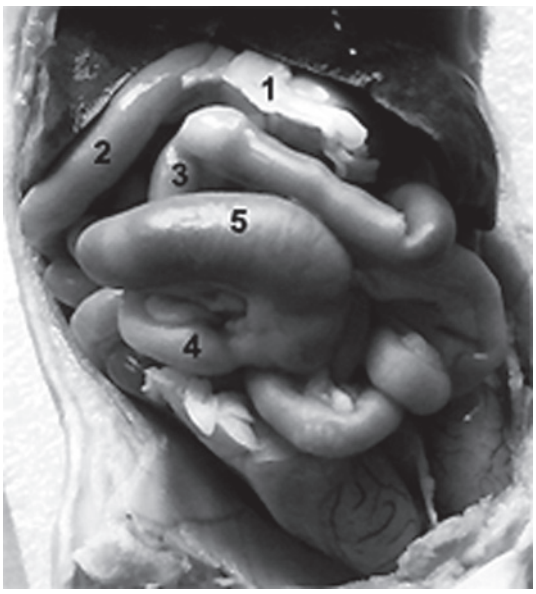

Рис. 1. Белая крыса 8 недель:
1 – большой сальник; 2 – двенадцатиперстная кишка; 3 – подвздошная кишка, конечный отрезок; 4 – восходящая ободочная кишка, начальный отрезок; 5 – слепая кишка

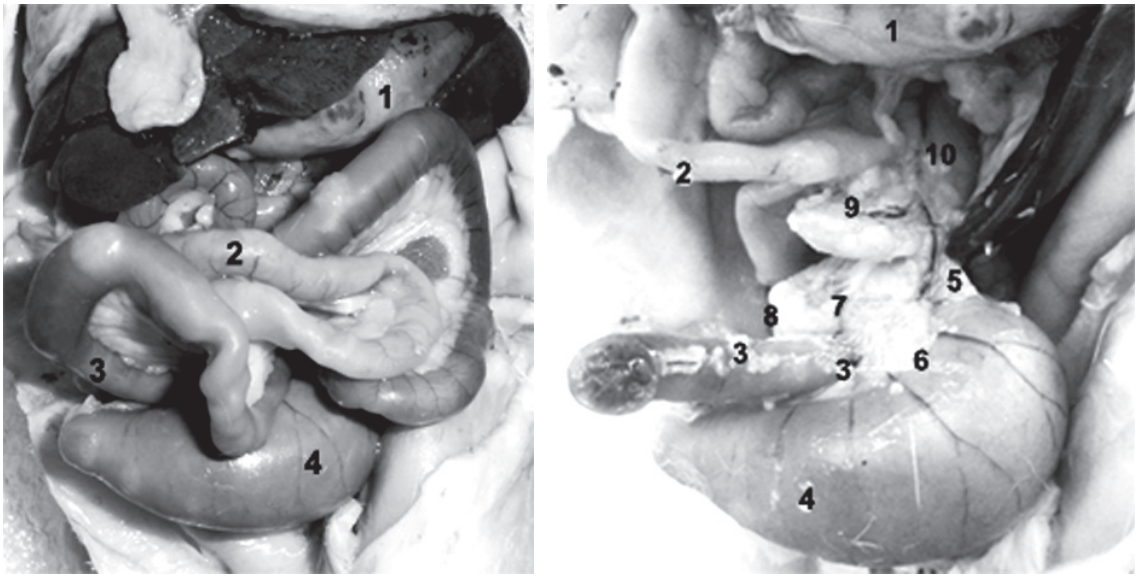

а б

Рис. 2. Белая крыса 8 недель:
1 – желудок; 2 – петля тощей кишки; 3 – подвздошная кишка, конечный отрезок; 4 – слепая кишка; 5 – восходящая ободочная кишка, ее начальный отрезок, и пучок подвздошно-ободочных сосудов; 6-7 – илеоцекальный лимфоузел; 7-8 – подвздошно-ободочный лимфоузел; 9-10 – пучок краниальных брыжеечных сосудов на краниальной поверхности жировой капсулы (терминальные центральные брыжеечные лимфоузлы) и корневого тела (околоободочные лимфоузлы)

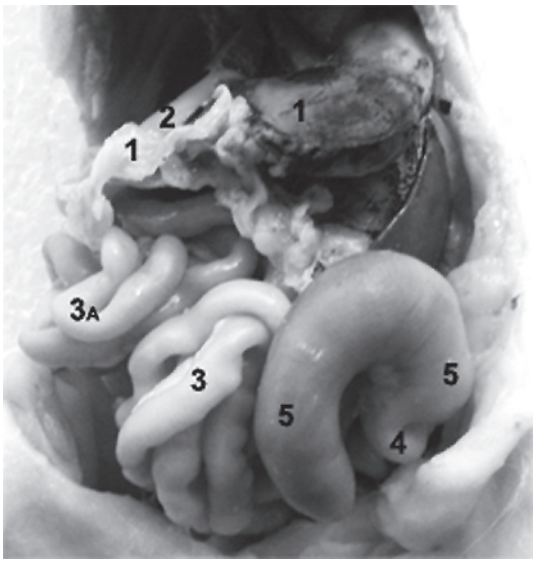

Рис. 3. Белая крыса 6 недель:
1 – большой сальник и желудок;
2 – двенадцатиперстная кишка; 3, 3а – петли подвздошной и тощей кишки; 4 – восходящая ободочная кишка, начальный отрезок;
5 – слепая кишка

В естественном положении крысы (четвероногая):

1) СК занимает в ее теле положение или косопоперечное (кософронтальная и кососагиттальная СК при вертикальной ориентации крысы), или поперечное (широкая, поперечная СК);

2) ВОК в среднем отделе всегда имеет вентродорсальное, восходящее направление, а в начале – только на продолжении основания поперечной СК, которое также имеет восходящее направление (рис. 4).

Поперечная СК крысы находится под (вентральнее) началом ВОК и концом подвздошной кишки, как у человека: сила тяжести больше всего тормозит отток содержимого из такой СК и приводит к наибольшему ее расширению.

Заключение

СК белой крысы сильно отличается по форме, строению и топографии от СК человека. Более длинная и узкая СК крысы (h/l меньше в 3–4 раза) чаще имеет форму углообразно изогнутого вправо конуса или

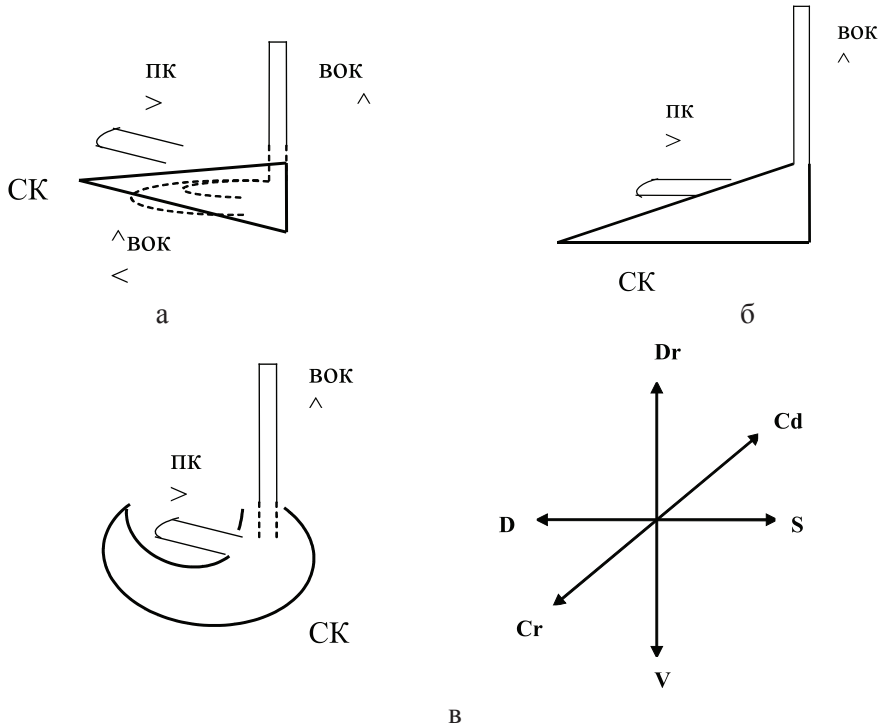

Рис. 4. Схема строения, топографии и функционирования слепой кишки (СК) у белой крысы:
ПК – подвздошная кишка; ВОК – восходящая ободочная кишка:
а − косопоперечное положение СК (кософронтальное при вертикальном размещении крысы), тело СК находится краниальнее илеоцекального угла и начальной дуги ВОК; б − поперечное положение СК, широкое тело находится под (вентральнее) илеоцекальным углом, вся СК – под началом ВОК, как у человека; в − косопоперечное положение СК (кососагиттальное при вертикальном размещении крысы), тело СК находится краниальнее илеоцекального угла, дно СК – под (вентральнее) ним, вся СК – краниальнее начала ВОК. Стрелками показаны направления движения содержимого в описанном комплексе органов при разных вариантах его строения. Во всех случаях средний отрезок ВОК находится над (дорсальнее) СК, но угол α перехода между ними колеблется от 0° (вариант Б) до 90° (cos α – от 1 до 0). Поэтому работа силы тяжести по перемещению содержимого в СК максимальна в варианте Б

рога, илеоцекальный угол располагается по средней линии или рядом с нею. Реже СК крысы находится (почти) целиком влево от средней линии и образует полукольцо. Более широкая, поперечная СК в виде полумесяца располагается по обе стороны от илеоцекального угла и средней линии. Варианты формы СК крысы сопряжены с разной ее топографией и функциональной нагрузкой. У новорожденных белой крысы СК мало отличается по диаметру от окружающих петель тонкой кишки и ВОК, почти равномерна по ширине на протяжении, имеет пулевидную форму. Затем СК растет быстрее в ширину, чем смежные части кишки, но неравномерно (больше тело), и к 2–3 нед. жизни приобретает дефинитивную форму. В удлинении СК чаще не отстает от расширения, поэтому остается сравнительно узкой, в плотном окружении других органов становится все более изогнутой и приобретает форму рога, редко – полукольца. СК человека тоже заметно расширяется после рождения, когда резко возрастает функциональная нагрузка на СК: у новорожденных, по данным А.А. Хонду [3], имеет форму воронки или конуса, а к 2-м годам – слепого мешка. По данным П.П. Кулика [3], для СК человека характерны формы воронки (плоды) и мешковидного расширения, равномерного (дети до 5 лет) и неравномерного (взрослые). В отличие от человека, СК крысы:

1) никогда и никак не фиксируется сращениями брюшины;

2) не образует червеобразный отросток;

3) под илеоцекальным углом целиком чаще всего не располагается, что не способствует депонированию содержимого в СК.

Возможно поэтому СК крысы менее широкая, чем у человека. Как раз при размещении под илеоцекальным углом и ВОК СК крысы наиболее широкая и по форме приближается к полумесяцу (асимметричное расширение).

Список литературы

1. Ноздрачев А.Д., Поляков Е.М. Анатомия крысы (лабораторные животные). – СПб: Изд-во «Лань», 2001. – 464 с.

2. Ромер А., Парсонс Т. Анатомия позвоночных: пер. с англ. яз. – М.: Изд-во «Мир», 1992. – Т. 2. – 406 с.

3. Хирургическая анатомия живота / под ред. А.Н. Максименкова. – Л.: Изд-во «Медицина», 1972. – 688 с.