УДК 611.423

ТОПОГРАФИЯ ЛИМФАТИЧЕСКИХ ПОСТКАПИЛЛЯРОВ

Петренко В.М.

Международный Морфологический Центр, Санкт-Петербург, e-mail: deptanatomy@hotmail.com

Лимфатические посткапилляры проходят от метаболических блоков с лимфатическими капиллярами до лимфатических сосудов первого порядка в контурном пучке микрорайона микроциркуляторного русла, чаще около собирательных венул или на разном удалении от них.

Ключевые слова: лимфатический посткапилляр, топография

TOPOGRAPHY OF LYMPHATIC POSTCAPILLARIES

Petrenko V.M.

International Morphological Centre, St.-Petersburg, e-mail: deptanatomy@hotmail.com

Lymphatic postcapillaries pass from metabolic blocs with lymphatic capillaries to lymphatic vessels of first order in the outline bundle of microdistrict of microcirculatory bud, near collective venules or on different withdrawal from them.

Keywords: lymphatic postcapillary, topography

В.В. Куприянов [2] считал, что лимфатические капилляры (ЛК) находятся около кровеносных капилляров, а лимфатические посткапилляры (ЛПК) сопровождают венулы, по мнению Ю.Е. Выренкова [1] − посткапиллярные венулы. Противоречивость сведений о топографии ЛПК и строении микроциркуляторного русла (МЦР) побудили меня вначале изучить строение гемоМЦР [4], а затем – топографию лимфатических микрососудов в микрорайонах МЦР [5]. В этой статье представлены дополнительные материалы о топографии ЛПК в брыжейке тонкой кишки.

Материал и методы

Строение МЦР в брыжейке тонкой кишки 15 собак изучено мной на:

1) тотальных препаратах брыжейки, импрегнированных азотнокислым серебром или окрашенных квасцовым гематоксилином;

2) ерийных гистологических срезах брыжейки толщиной 7 мкм, окрашенных пикрофуксином по Ван Гизон.

Результаты и их обсуждение

Ранее я уже сообщал, что ЛПК I порядка с эндотелиальными стенками входят в состав сети или служат продолжением одиночных ЛК около или на уровне, сбоку от посткапиллярной венулы. ЛПК различным образом идут от метаболических блоков МЦР (прекапилляр – капилляры – посткапиллярная венула) к контурным пучкам микрорайона МЦР. В их состав входят лимфатические сосуды (ЛС) I порядка, магистральные артериола и венула(ы). Надблоковые, сетевые или метаболические ЛПК (I порядка) переходят в надсетевые или транспортные ЛПК (II порядка), которые приобретают очень тонкую адвентициальную оболочку и залегают вдоль собирательной венулы, в одном пучке с терминальной артериолой или без нее. В конечном счете ЛПК переходят в ЛС I порядка с немногими гладкими миоцитами в стенках, не формирующими сплошной слой. На гистологических срезах брыжейки (рис. 1-5) показаны взаимоотношения разных ЛПК с артериолами и венулами. Истоки надсетевого ЛПК обычно теряются в метаболических блоках и на тотальных препаратах, импрегнированных серебром, и на гистологических срезах. На некоторых срезах мне удалось наблюдать следующую терминальную артериоло-венулярную петлю: от мелкой терминальной артериолы с одним плотным слоем поперечных миоцитов отходит прекапиллярная артериола с редкими мелкими миоцитами или метартериола (по терминологии B. Zweifach); от нее отклоняется первичная собирательная венула и формирует дугу. Между ними лежит цепь гораздо более мелких микрососудов: [прекапилляр – магистральный капилляр – посткапиллярная венула], причем в окружении кровеносных капилляров (пересекает их сеть). Цепь, соединяющая венулярную дугу с метартериолой, или по крайней мере магистральный капилляр в ее составе представляет собой центральный канал B. Zweifach. Надсетевой ЛПК начинается на уровне начала прекапиллярной артериолы, ее сближения с собирательной венулой и может лежать на всем или части своего протяжения рядом с собирательной венулой и терминальной артериолой или пересекать их пучок по своему ходу или по направлению. Стенка ЛПК очень тонкая, особенно в его начале, вблизи от метаболических блоков: адвентициальную оболочку обнаружить на срезе не удается, ядра эндотелиоцитов располагаются на значительном удалении друг

от друга, клетки соединяются тонкими цитоплазматическими отростками. По мере приближения к контурному пучку микрорайона МЦР просвет ЛПК расширяется, а стенка ЛПК утолщается: ядра эндотелиоцитов размещаются плотнее, прослеживаются ядра редких соединительнотканных клеток. Очень тонкие створки клапана в ЛПК имеют чаще не ровные, как в ЛС, а извитые контуры, порой вид гроздевидных разрастаний эндотелия, как это описывают в ЛС рептилий [3].

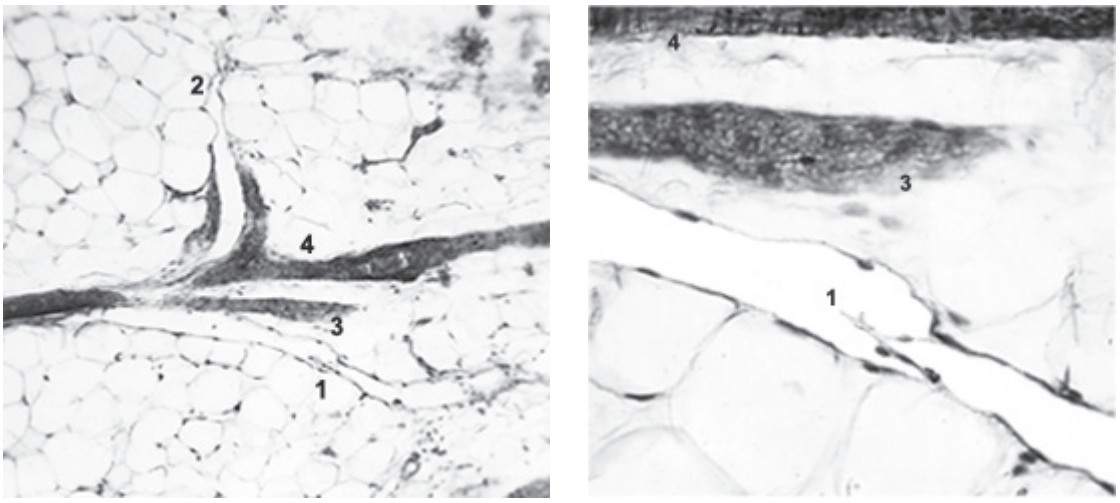

а б

Рис. 1. Брыжейка тонкой кишки собаки, срез.
а – лимфатический посткапилляр (1) проходит сквозь сети соединительнотканных волокон и кровеносных капилляров, входит в пучок с магистральными венулой (3) и артериолой (4). Выше еще один лимфатический посткапилляр (2) входит в пучок магистральных кровеносных микрососудов; б – фрагмент среза при большем увеличении. Пикрофуксин. Ув.: А – 150; Б – 300

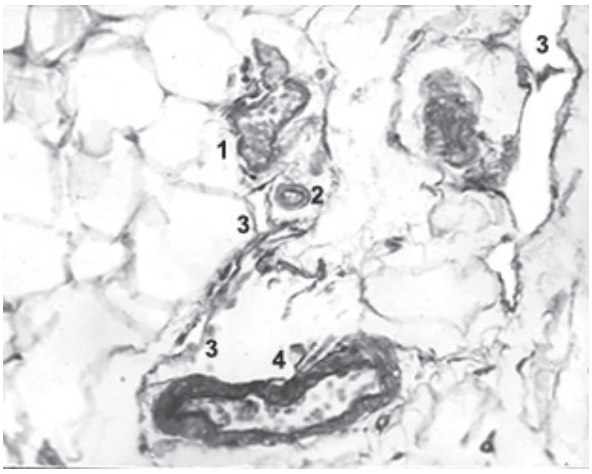

Рис. 2. Брыжейка тонкой кишки собаки, срез:
1 – вторичная собирательная венула;
2 – терминальная артериола;
3 – лимфатический посткапилляр;
4 – магистральная артериола.
Пикрофуксин. Ув. 300

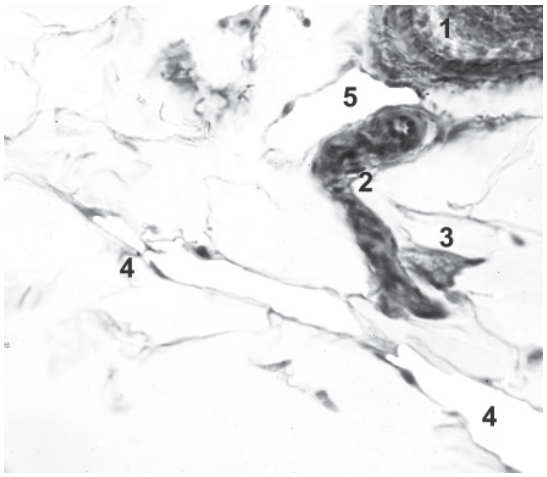

Рис. 3. Брыжейка тонкой кишки собаки, срез: 1,2 – магистральная и терминальная артериолы; 3 – вторичная собирательная венула; 4 – лимфатический посткапилляр; 5 – его устье (впадение в лимфатический сосуд). Пикрофуксин. Ув. 300

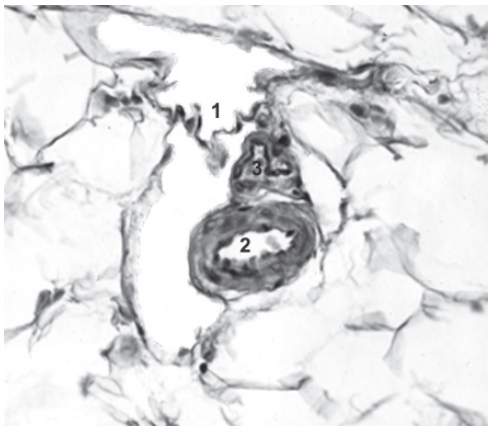

Рис. 4. Брыжейка тонкой кишки собаки, срез:
1 – клапан лимфатического посткапилляра, «подвешенного» к петлям микрососудисто-волоконной сети (с нутритивными кровеносными капиллярами); 2,3 – терминальная и прекапиллярная артериолы.
Пикрофуксин. Ув. 500

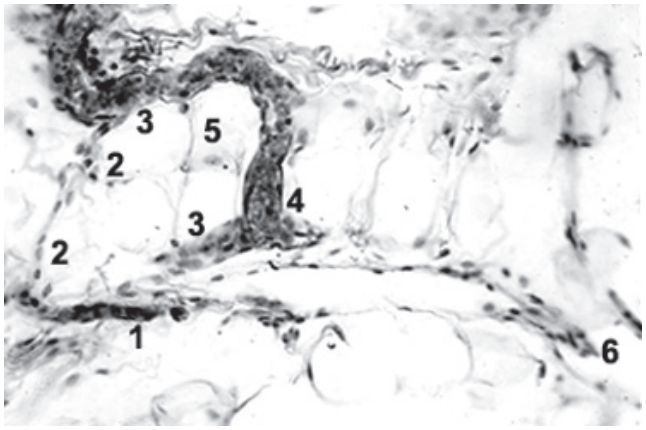

Рис. 5. Брыжейка тонкой кишки собаки, срез:
1 – прекапиллярная артериола, от которой отходит прекапилляр; 2 – главный канал (магистральный капилляр), переходящий в посткапиллярную венулу; 3,4 – первичная и вторичная собирательные венулы; 5 – петли микрососудисто-волоконной сети; 6 – лимфатический посткапилляр и его клапан.
Пикрофуксин. Ув. 300

Заключение

ЛПК проходят от метаболических блоков с ЛК до ЛС I порядка в контурном пучке микрорайона МЦР различным образом, чаще около собирательных венул (сателлитные ЛПК) или на разном удалении от них (аберрантные ЛПК) [5]. Топография ЛПК даже на территории одного микрорайона МЦР изменчива. Но в любом случае в указанном направлении стенка ЛПК утолщается за счет как эндотелия, так и присоединяющейся соединительной ткани около или на уровне терминальных артериол.

Список литературы

1. Выренков Ю.Е., Калашникова Н.А., Харитонова А.Ю. // Вестник лимфологии. – 2008. – № 1. – С. 17-22.

2. Куприянов В.В., Банин В.В., Король А.П. // Арх. анат. – 1989. – Т. 96, № 6. – С. 31-49.

3. Петренко В.М. Эволюция и онтогенез лимфатической системы. Второе издание. – СПб: изд-во ДЕАН, 2003. – 336 с.

4. Петренко В.М. // Фунд.иссл-я. – 2009. – № 8. – С. 43-46.

5. Петренко В.М. // Междунар.журнал прикл. и фунд. исслед-й. – 2010. – № 1. – С. 17-20.