Локальная дисагрегационная тромбоцитопатия при травматических носовых кровотечениях на фоне гнойных синуитов

Петров В. В.
Городская клиническая больница № 3 имени С. М. Кирова, Астрахань

Проблема рецидивирующих носовых кровотечений не теряет своей актуальности в виду сложности патогенетических механизмов данного патологического состояния *(И.Б. Солдатов, 1997; R. Biggs, 1999)*. Одной из наиболее частой причиной рецидивов носовых кровотечений являются тромбоцитопатии (*З.С. Баркаган, 1988; O.D. Ratnoff, 1984*).

Проведено сравнительное исследование агрегации тромбоцитов при травматических носовых кровотечениях у больных с фоновыми гнойными синуитами в остром периоде церебро-фациальной травмы (*основная группа*). Агрегацию тромбоцитов изучали не только в венозной крови, но и крови из полости носа по методу С.А. Шитиковой с АДФ на 64 пациентах. Результаты сравнивали с аналогичной группой больных без фоновой патологии околоносовых пазух (контрольная группа; n=32).

В результате исследования выявлено, что различий в показателях количества тромбоцитов в крови из локтевой вены в основной и контрольной группе не было. Контроль плазменного гемостаза (коагулограмма) выявил склонность к гиперкоагуляции.

При исследовании агрегации тромбоцитов в крови из полости носа, взятой в момент кровотечения у 79. 6 % больных основной группы обнаружено значительное нарушение агрегационной активности тромбоцитов в основной группе. В контрольной группе нарушения агрегации тромбоцитов выявлены не были. Рецидивы носовых кровотечений в основной группе возникали значительно чаще, и трудно поддавались коррекции обычными методами лечения (гемостатики, тампонада носа).

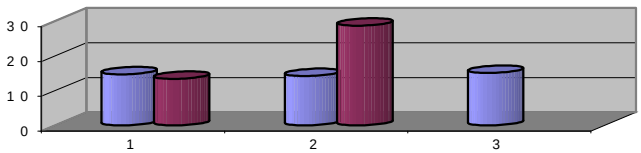

Рис 1. А*грегационная активность тромбоцитов (с.)в группах*.
(**1**- «венозная *» и «носовая **»** кровь контрольной группы; **2**- «венозная и «носовая» кровь основной группы; **3**- «венозная» кровь здоровых лиц).

Данный факт можно объяснить следующими особенностями: в норме эндотелиальные клетки слизистой оболочки полости носа и его пазух обеспечивают тромборезистентность в зоне контакта с циркулирующей кровью. Частично атромбогенность эндотелия связана с локализацией анионных групп в гликокаликсе клеток и отталкиванием одноименно заряженных поверх-ностей. Повреждение травмой, воспалительным процессом эндотелиального пласта вызывает адгезивно-агрегационную реакцию тромбоцитов, однако неповрежденные ндотелиальные клетки продуцируют ряд биологически активных веществ, обладающих антиагрегантным действием (простациклин, EDRF – зависимый от эндотелия расслабляющий фактор, тромбомодулин, гепарин, эктонуклиотиды).

Таким образом, у пациентов с травматическими носовыми кровотечениями на фоне хронических гнойных синуитов имеет место локальное (эндоназальное) нарушение агре-гационной активности тромбоцитов, что является причиной рецидивов носовых кровотечений. Необходима патогенетически обоснованная коррекция локальных дисагрегационных тромбо-цитопатий у данной категории больных.

Морфологические изменения структур продолговатого мозга и внутрисердечных автономных ганглиев у растущих крыс под воздействием иммобилизационного стресса

Писарев В.Б., Самусев Р.П., Смирнов А.В., Коломыткина О.Н., Беденко Ж.И., Коробейников С.В.
Волгоградская медицинская академия, Волгоград

Изучение изменения строения ядер продолговатого мозга (ПМ) у растущего организма под влиянием иммобилизационного стресса является